

Original

Trastornos de la motilidad digestiva. Estreñimiento

S. AMAT VALERO, E.M. ENRÍQUEZ ZARABOZO, V. ÁLVAREZ MUÑOZ, A. MOLNAR

Servicio de Cirugía Pediátrica. Hospital Universitario Central de Asturias. Oviedo. Asturias.

RESUMEN

Bajo la denominación de trastornos de la motilidad digestiva, queremos englobar a todo proceso capaz de alterar, de forma aguda o crónica, el tránsito intestinal normal, cursando por ello con un síndrome aparentemente obstructivo, más o menos evidente. Los trastornos de la motilidad digestiva son muy comunes en la población pediátrica, y su etiología puede ser muy variada, incluyendo multitud de patologías y trastornos funcionales. A lo largo de este capítulo nos centraremos en aquellas entidades en las que el cirujano pediátrico suele participar con mayor frecuencia. Incluiremos también el estreñimiento crónico funcional, por ser causa frecuente de consulta en nuestro ámbito. Excluiremos, por tanto, todos los trastornos de causa médica y de causa obstructiva mecánica, tanto congénitos como adquiridos, por considerar que deberían ser tratados en un tema aparte.

Palabras clave: Motilidad digestiva; Tránsito intestinal; Cirugía; Niños.

ABSTRACT

Under the name of digestive motility disorders, we want to encompass any process capable of altering the normal intestinal transit, in an acute or chronic way, carrying on with an apparently obstructive syndrome, more or less evident.

Digestive motility disorders are very common in the pediatric population, and their etiology can be very varied, including a multitude of pathologies and functional disorders. Throughout this chapter we will focus on those entities in which the pediatric surgeon usually participate. We will also include chronic functional constipation, as it is a frequent cause of consultation in our area. We will therefore exclude all medical cause disorders and mechanical obstructive causes, both congenital and acquired, considering that they should be treated in a separate topic.

Key words: Digestive motility; Intestinal transit; Surgery; Children.

INTRODUCCIÓN

Los trastornos de la motilidad digestiva son comunes en la edad pediátrica, pudiendo afectar a todo el tracto gastrointestinal con distintos grados de severidad. Suponen un motivo de consulta frecuente que ocasiona una alteración de la calidad de vida de los pacientes pediátricos, pudiendo trascender a su vida adulta. Generalmente se presentan como estreñimiento crónico en los escolares y adolescentes, siendo el 95% de origen funcional. En el 5% restante, en los que existe causa orgánica, la clínica se suele manifestar en los primeros días o meses de vida, y suele ser característico el retraso en la evacuación de meconio^(1,2).

Correspondencia: Sonia Amat Valero. Servicio de Cirugía Pediátrica. Hospital Universitario Central de Asturias. Avenida de Roma, s/n. 33011 Oviedo, Asturias
Correo electrónico: sonia.amva@gmail.com

© 2018 Sociedad de Pediatría de Asturias, Cantabria, Castilla y León
Este es un artículo de acceso abierto distribuido bajo los términos de la licencia Reconocimiento-No Comercial de Creative Commons (<http://creativecommons.org/licenses/by-nc/2.5/es/>), la cual permite su uso, distribución y reproducción por cualquier medio para fines no comerciales, siempre que se cite el trabajo original.

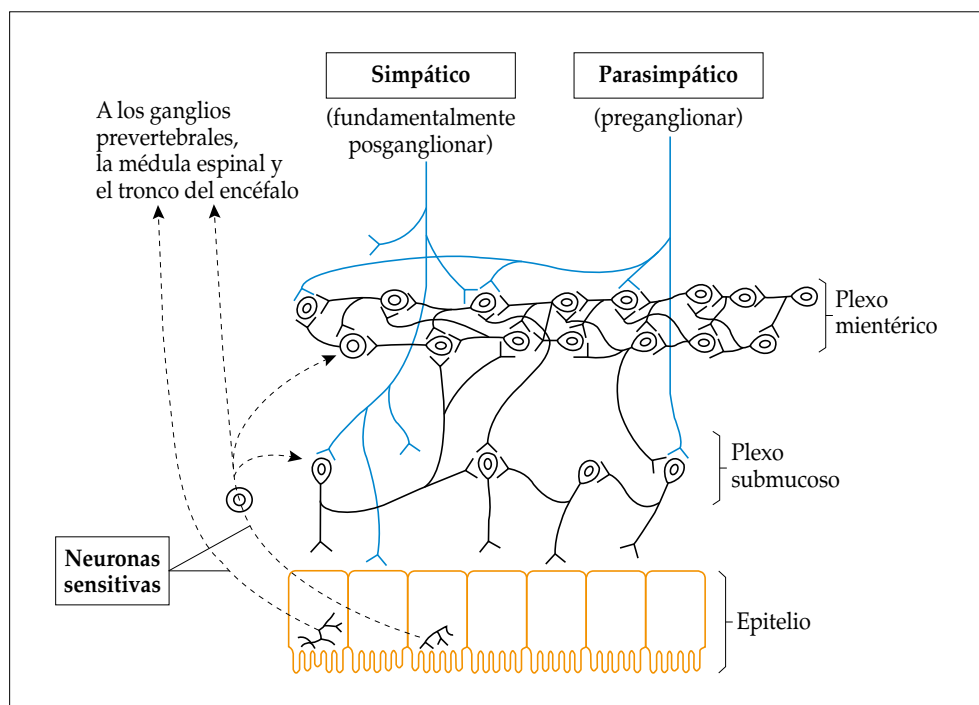


Figura 1. Esquema del sistema nervioso entérico. Se observan los plexos submucoso y mientérico.

Una de las principales funciones del tracto gastrointestinal (TGI) es la del transporte de los nutrientes para permitir su digestión, absorción y, finalmente, la expulsión de las heces. Cada área del TGI tiene un patrón de movilidad específico que depende de una compleja interacción entre los músculos, los plexos mientéricos, el sistema nervioso periférico y autónomo y el cerebro^(3,4).

FISIOLOGÍA DE LA MOTILIDAD DEL TUBO DIGESTIVO

En la fisiología de la motilidad del tubo digestivo, es importante tener presente la actividad eléctrica del intestino y la motilidad intestinal, mediadas por el sistema nervioso entérico (SNE). Este está organizado en una red interconectada de neuronas y células gliales que se agrupan en los ganglios situados en dos plexos principales: el plexo mientérico (o plexo de Auerbach) y el plexo submucoso (o plexo de Meissner) (Fig. 1)⁽⁵⁾. Se trata de un sistema local, muy organizado y con capacidad de operación autónoma, comunicando el sistema nervioso central (SNC) a través de los sistemas simpático y parasimpático. Se encarga de la coordinación de reflejos, de los movimientos peristálticos y de la regulación de la secreción enterobiliopancreática⁽⁵⁾.

En cuanto a la actividad eléctrica, existen dos tipos básicos de ondas eléctricas: las ondas lentas y los potenciales en espiga⁽⁵⁾. Las ondas lentas son despolarizaciones pequeñas por entrada principalmente de sodio a la célula, que no alcanzan a ser un potencial de acción, creando una actividad eléctrica de base rítmica. Se cree que son producidas por las células intersticiales de Cajal. Los potenciales en espiga son potenciales de acción, producidos por entrada de calcio y sodio a la célula, superando el umbral de reposo transmembrana de las células musculares lisas, lográndose así la contracción muscular. Existen múltiples factores que pueden cambiar este potencial de reposo, volviendo al tejido más o menos excitable, cambiando así la posibilidad de generar un potencial en espiga⁽⁴⁻⁶⁾.

En lo referente a los movimientos gastrointestinales, existen dos tipos principales: los propulsivos y los de segmentación. Los movimientos de propulsión (peristaltismo) se dan principalmente por la contracción de la capa circular muscular creando un anillo alrededor del tracto moviéndose en dirección hacia el ano. Los movimientos de segmentación pueden ser provocados por el mismo peristaltismo, cuando este es bloqueado por un esfínter, o por unas contracciones llamadas "contracciones constrictivas intermitentes locales" las cuales ocurren cada varios centímetros en el intestino, duran entre 5 y 30 segundos y se repiten en otros puntos, mezclando así los alimentos⁽⁴⁻⁶⁾.

TRASTORNOS DE LA MOTILIDAD INTESTINAL

Dada la complejidad del sistema nervioso entérico y la fisiología gastrointestinal, cabe esperar que su patología sea, de la misma forma, compleja⁽⁵⁾.

A continuación se revisan los aspectos más relevantes de los trastornos de la motilidad en los que el manejo por parte del cirujano pediátrico es indispensable. Se pueden clasificar en⁽¹⁻³⁾:

- Aquellos en los que la afectación se produce directamente en los músculos y la innervación del TGI: acalasia esofágica, enfermedad de Hirschsprung (EH), hipoganglionismo, displasia neuronal intestinal (DNI) y pseudo-obstrucción intestinal crónica.
- Enfermedades en las que existe de manera subyacente una disfunción de la motilidad: estreñimiento crónico funcional.
- Malformaciones que asocian alteraciones de la motilidad del TGI: atresia de esófago, malformaciones anorrectales.

Afectación intrínseca/extrínseca innervación TGI

Acalasia esofágica

La acalasia esofágica es un trastorno de la motilidad infrecuente en la edad pediátrica con una incidencia en torno a 1 por 100.000 y con una media de edad de presentación de 11 años. La mayoría de los casos se ven en niños con síndrome de Down o síndrome de Alport. Se caracteriza por una relajación incompleta del esfínter esofágico inferior (EEI), asociada a peristaltismo esofágico defectuoso, manifestándose con disfagia gradual y progresiva. Además, puede manifestarse con dolor retroesternal, síntomas respiratorios, pérdida de peso, pirosis y regurgitación nocturna^(3,6,7).

La base fisiopatológica es desconocida, aunque se propone que viene determinada por la pérdida de neuronas inhibitorias en el plexo mientérico esofágico, que actúa relajando el EEI. Se cree que su origen es autoinmune⁽⁶⁾.

Para su diagnóstico generalmente se realiza un tránsito digestivo superior, en el que es típico observar una dilatación esofágica con retención del contraste y un estrechamiento en su porción distal (“pico de loro”) (Fig. 2). Para su confirmación, puede realizarse una manometría esofágica, donde se observa un déficit en la relajación del EEI o incluso aumento de tono, asociado a aperistalsis del cuerpo esofágico (Fig. 3). Desde la introducción de la manometría de alta resolución se pueden determinar 3 tipos de acalasia^(3,8): tipo 1 o típica, con aperistalsis y relajación incompleta del EEI, tipo 2 aperistáltica con panpresurización y tipo 3, aperistáltica con espasmos del cuerpo esofágico y relajación anormal del EEI.

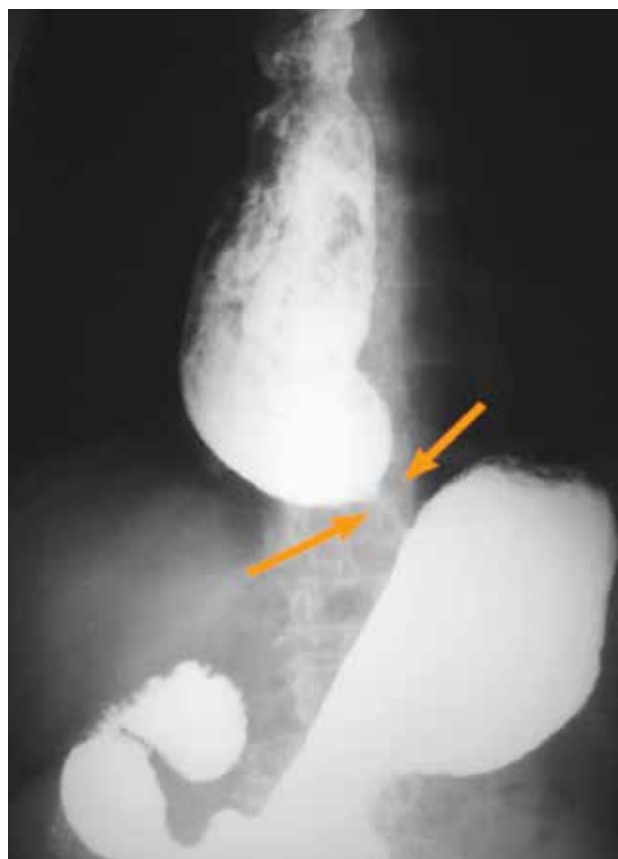

Figura 2. Tránsito digestivo superior (imagen típica en “pico de loro”).

El tratamiento está enfocado en disminuir la resistencia al paso a través del EEI. Las opciones terapéuticas de las que disponemos en la actualidad son la inyección de toxina botulínica, la dilatación neumática con balón o el tratamiento quirúrgico (miotomía de Heller)^(3,6,7). El tratamiento farmacológico únicamente estaría indicado si el resto de las opciones no pueden realizarse o han fallado.

Enfermedad de Hirschsprung (EH)

La EH es la enfermedad congénita neurointestinal más frecuente, con una incidencia de 1 de cada 5.000 recién nacidos vivos (RNV)^(3,6). Se caracteriza por la ausencia de células ganglionares en los plexos mientéricos y submucosos del segmento intestinal afecto, siendo la longitud del mismo variable, estando siempre afectado el esfínter anal interno (EAI), lo que ocasiona la ausencia de reflejo anal inhibitorio (RIA)^(1-3,5-8).

Aunque su forma de presentación suele ser esporádica, puede ser familiar en alrededor del 7 al 20% de los pacien-

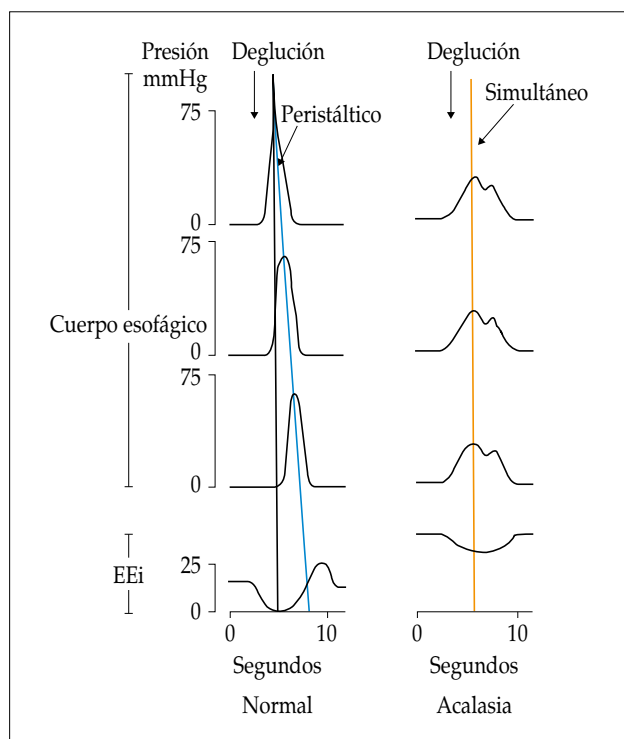


Figura 3. Esquema de ondas peristáltica normal y aperistalsis, tras una deglución.

tes. En estos casos, se ha descrito un patrón de herencia no mendeliano con penetrancia y presentación clínica variables, cuya etiología es multifactorial⁽⁶⁾. En aproximadamente un 30% aparece junto a otras anomalías congénitas tanto aisladas como en forma de síndromes o asociaciones^(3,6,7).

Se han identificado varios genes cuyas mutaciones pueden estar relacionadas con la enfermedad. Las más conocidas son las del gen RET (receptor transmembrana de la tirosinasa), situado en el brazo largo del cromosoma 10, que se presentan hasta en un 50% de los casos familiares y hasta en un 20% de los esporádicos. Estas mutaciones parecen estar relacionadas con la afectación de segmentos más largos de intestino y con el debut infantil del carcinoma medular de tiroides⁽³⁾.

Los síntomas varían en función de la edad, la extensión del segmento afecto y la presencia de complicaciones. En los recién nacidos y lactantes pequeños, el síntoma principal es el estreñimiento de aparición temprana. Se produce un retraso en la evacuación de meconio de más de 24-48 horas, acompañado de distensión abdominal progresiva, que mejora con la estimulación rectal o enemas cuidadosos (*nursing*), y vómitos que pasan de ser claros a biliosos. Algunos pacientes, y de manera más frecuente si asocian

síndrome de Down, pueden debutar en forma de enterocolitis, causa importante de morbilidad, sobre todo si se complica con perforación intestinal y sepsis^(1,3,6,7). En niños mayores, se manifiesta generalmente como estreñimiento crónico refractario a tratamiento médico conservador, de aparición anterior a la introducción de los alimentos sólidos. Suele destacar a la exploración la distensión abdominal y la presencia de fecalomas en fosa ilíaca izquierda, o incluso en todo el abdomen. En el tacto rectal, la ampolla suele estar vacía y al retirar el dedo se produce una salida explosiva de gases y heces^(1,3,6,7).

Para su diagnóstico se utilizan el enema opaco con contraste, donde se puede evidenciar la zona de transición y la retención de contraste durante más de 24 horas; la manometría anorrectal, donde se observa ausencia de RIA, y la biopsia rectal (abierta o por succión) considerada la técnica *gold standard* para la confirmación diagnóstica de la EH. En ella se observa ausencia de células ganglionares y aumento de la actividad acetilcolinesterasa (AChE) de las numerosas y engrosadas fibras nerviosas en la submucosa y *muscularis mucosae*^(2,4,5).

Ante la sospecha de EH, deben realizarse *nursing* o limpiezas colónicas con suero salino fisiológico para facilitar el tránsito intestinal distal, evitar la colostomía, prevenir la enterocolitis, disminuir la dilatación del colon y facilitar una nutrición más adecuada, hasta realizar el tratamiento definitivo que será la resección quirúrgica del segmento agangliónico y la realización de un descenso abdominoperineal⁽¹⁻⁷⁾. A pesar de realizar un tratamiento quirúrgico correcto, no en todos los pacientes se logra una normalización de la motilidad gastrointestinal. Algunos pueden presentar una dismotilidad colónica residual que se puede correlacionar con otros trastornos de motilidad^(5,7). Un seguimiento estrecho y a largo plazo de estos pacientes es, por tanto, imprescindible.

Hipoganglionismo

Se define como una disminución en el número de células ganglionares de la pared de un segmento intestinal, pudiendo ser congénita o adquirida. Existen 3 patrones de afectación: hipoganglionismo hipoplásico, displásico y atrófico, que se detectan con tinciones específicas (tinción de plata, inmunohistoquímica y electrofisiología), pero que normalmente no se realizan de forma rutinaria, debido a la rareza de la entidad⁽⁵⁾.

Clínicamente, estos pacientes presentan un estreñimiento crónico severo. En muchas ocasiones, la clínica y los exámenes complementarios son indistinguibles de la EH, lo que plantea un diagnóstico diferencial difícil. De hecho en

algunas series⁽⁴⁾, en casi la mitad de los pacientes con estreñimiento crónico severo a los que se les realiza biopsia para descartar EH se detecta un hipoganglionismo. Dicho hallazgo anatomopatológico se encuentra también en la zona de transición en la EH, entre el segmento intestinal normal y el agangliónico. Algunos autores postulan que la resección incompleta de esta zona puede ocasionar permanencia de síntomas después de la cirugía. Por ello, algunos autores defienden que esta entidad puede ser una forma incompleta de EH^(2,6).

Generalmente, el manejo de estos pacientes suele ser conservador. En casos refractarios o que asocien sintomatología severa, la resección del tramo intestinal afecto está indicada. Establecer la longitud del segmento afecto puede ser difícil en ocasiones, lo que a veces complica el manejo perioperatorio^(2,6).

Displasia neuronal intestinal (DNI)

Existen 2 tipos de displasia neuronal intestinal, tipo A y tipo B. La tipo A se presenta en el 5% de los casos y se caracteriza por aplasia o hipoplasia congénita de la innervación simpática intestinal⁽⁶⁾. En la tipo B (95% de los casos) la afectación se localiza en el plexo submucoso, y puede presentarse aislada o asociada a la EH. Los hallazgos histopatológicos en este último tipo son la presencia de hiperganglionosis en los plexos submucosos y lámina propia, asociando ganglios gigantes y ectópicos y/o incremento de fibras nerviosas acetilcolinesterasa-positivas alrededor de las vasos sanguíneos de esa zona^(4,5).

Se suele manifestar con distensión abdominal o estreñimiento crónico en la infancia. El diagnóstico de confirmación es anatomopatológico. Si se presenta en la infancia temprana y la clínica lo permite, el tratamiento suele ser conservador, puesto que existe maduración de las células nerviosas, por lo que la sintomatología suele ir mejorando a partir de los 2 años de vida, con práctica resolución a los 4. Por este motivo, algunos autores no la reconocen como una enfermedad propiamente dicha, sino como una posible variante de la normalidad dependiente de la edad⁽²⁾. En los casos en los que la clínica no permita un manejo conservador y en aquellos en los que no se observe mejoría con la edad, puede ser necesario recurrir a la cirugía, pudiendo precisar esfinterotomía, resección intestinal del segmento afecto o incluso ostomías, según cada caso⁽⁶⁾.

Pseudoobstrucción intestinal crónica

La pseudoobstrucción intestinal crónica engloba a un conjunto de enfermedades raras, con una incidencia aproximada de 1 por cada 270.000 RNV⁽³⁾. Se caracteriza por presen-

tar un trastorno de la motilidad intestinal que asemeja una obstrucción mecánica sin causa anatómica subyacente^(1-6,8). Puede afectar a cualquier segmento del tubo digestivo y los síntomas varían en cada caso en función de la localización, la longitud del tramo afecto y del paciente, por lo que es difícil establecer el diagnóstico. La mayoría presentan síntomas en el primer año de vida, aunque pueden presentarse a cualquier edad^(1,6).

Las pseudoobstrucciones intestinales se pueden clasificar en primarias o secundarias, congénitas o adquiridas o, según la localización de la lesión histológica observada, como neuropáticas, mesenquimopáticas o miopáticas, según afecten las neuronas entéricas, las células intersticiales de Cajal o el músculo liso, respectivamente. En algunos casos pueden formar parte de síndromes, como el síndrome de microcolon-megavejiga-hipoperistalsis intestinal⁽³⁾.

El diagnóstico debe sospecharse en pacientes con cuadro de vómitos, distensión abdominal y estreñimiento de difícil manejo, en los que los estudios radiológicos y otros exámenes complementarios hayan descartado otra causa mecánica, orgánica o funcional, incluyendo el uso de fármacos^(9,10). Estos exámenes complementarios deben incluir una radiografía de abdomen simple, en la que suele observarse dilatación de asas y niveles hidroaéreos, seguida de un tránsito intestinal con contraste o marcadores radioopacos, que permite descartar la presencia de obstrucción mecánica y demostrar, en ocasiones, la hipoperistalsis intestinal. Otro estudio de utilidad es la cintigrafía en directo, que permite observar en tiempo real el paso del medio de contraste desde la boca hasta el ano. La manometría puede ser también de gran ayuda. En el individuo normal se observa actividad gástrica importante seguida por una actividad del yeyuno en forma fásica hasta llegar al intestino grueso. En las neuropatías se observa actividad absolutamente desordenada y en las miopatías la actividad es normal, pero la contracción es ineficiente. Ciertos antecedentes prenatales, como la presencia de mega vejiga, deben hacernos también sospechar la existencia de una posible pseudoobstrucción crónica intestinal^(9,10).

No existe una terapia específica para esta patología. Se requieren equipos multidisciplinares integrados por cirujanos pediátricos, gastroenterólogos, nutricionistas y psicólogos, dirigidos a mejorar la motilidad intestinal y su función, y a prevenir las complicaciones que pueden aparecer como fallo intestinal, malnutrición y malabsorción, sobrecrecimiento bacteriano, infecciones del sistema circulatorio o sepsis⁽⁶⁾. El tratamiento médico incluye soporte con nutrición enteral y/o parenteral y procinéticos. Cuando el manejo médico es insuficiente para mantener los aportes nutricionales neces-

rios, se realiza una gastrostomía o yeyunostomía, con las que se puede administrar una nutrición enteral continua, para intentar evitar así la nutrición parenteral, no exenta de complicaciones potencialmente graves. En casos seleccionados, si se requiere la descompresión del intestino puede resultar beneficioso la realización de una ileostomía. Y en aquellos en los que la clínica predominante sea el estreñimiento severo, la confección de una cecostomía permite realizar lavados anterógrados. Serán candidatos a trasplante intestinal aquellos casos dependientes de nutrición parenteral con episodios recurrentes de sepsis, accesos venosos limitados o fallo hepático secundario, en cuyo caso puede ser necesario la realización simultánea de un trasplante hepático^(3,7).

Enfermedades con disfunción de la motilidad intestinal: estreñimiento crónico funcional

El estreñimiento crónico funcional afecta al 1-8% de la población infantil, con una relación hombre:mujer de 1:3, por lo que es considerado un trastorno funcional del tracto gastrointestinal frecuente⁽¹¹⁾. Según los criterios de Roma IV, para su diagnóstico deben cumplirse al menos dos de los siguientes puntos: menos de tres deposiciones espontáneas a la semana presentando al menos en el 25% esfuerzo excesivo, heces duras (tipo 1-2 de Bristol), sensación de evacuación incompleta o sensación de obstrucción o bloqueo anorrectal y maniobras manuales para facilitar la defecación⁽¹¹⁾. Estos criterios deben presentarse durante al menos los últimos 3 meses, y los síntomas deben haberse iniciado como mínimo seis meses antes, asociando criterios insuficientes para ser diagnosticados de síndrome de intestino irritable u otra patología orgánica⁽¹¹⁾. El estreñimiento puede asociarse en ocasiones, a encopresis, lo que actualmente también se denomina incontinencia fecal funcional. La encopresis se define como la eliminación involuntaria de heces en lugares no apropiados para este propósito, al menos una vez al mes, durante un periodo no inferior a 6 meses, en niños con una edad cronológica y mental mayor de 4 años, en los que se ha descartado patología orgánica subyacente^(12,13).

Dentro de la fisiopatología del estreñimiento, debemos tener en cuenta como la retención fecal crónica es capaz de alterar la función anorrectal⁽¹²⁾. Las heces acumuladas pierden mayor contenido de agua adquiriendo una consistencia extremadamente dura, lo que dificulta su evacuación⁽¹³⁾. Debido a esto, el niño retiene de manera voluntaria las heces por miedo al dolor, el recto se expande y las ganas de defecar desaparecen. Si este mecanismo se repite a diario, puede crear una dinámica inconsciente de defecación anormal, que conduce a lo que se ha denominado contracción paradójica del esfínter anal externo o *anismus*⁽¹⁴⁾. Comienza un círculo

vicioso en el que cuantas más heces se acumulan, más se dilata el recto y más se altera su función sensitiva y motora. El esfínter anal interno pierde su elasticidad y el esfínter anal externo no se contrae de manera efectiva o se relaja tras la distensión rectal (pérdida del reflejo de continencia o inflación), por lo que permite la pérdida por rebosamiento de heces normalmente semilíquidas, retenidas proximalmente a los grandes fecalomas acumulados⁽¹³⁾. En ocasiones, la gran cantidad de heces acumuladas puede producir un aumento de la presión vesical por compresión, ocasionando enuresis o infecciones urinarias de repetición⁽¹³⁾.

La exploración física de estos pacientes puede mostrar distensión abdominal o la presencia de fecalomas palpables en más del 50%. La inspección de la región perianal debe incluir la valoración de las características de la piel, aspecto y posición del ano, o asociación de otras lesiones que puedan ser causa de defecación dolorosa, como hemorroides o fisuras. Si existe encopresis, el ano suele estar sucio, y en muchos casos, parcialmente entreabierto. El tacto rectal permite obtener información sobre el tono del canal anal, así como su calibre y longitud, la calidad del contenido rectal y la situación del músculo puborrectal. Es habitual la existencia de un canal anal corto, con un tono disminuido, y la presencia de grandes fecalomas de consistencia dura impactados en el recto. Los reflejos anal y bulbocavernoso suelen ser normales⁽¹³⁾.

Tras una anamnesis y exploración clínica cuidadosas, existen distintos métodos diagnósticos que pueden ser útiles para la valoración de estos pacientes, ayudándonos a determinar las características y severidad del estreñimiento y/o la encopresis y determinar así el tipo de tratamiento más adecuado en cada caso⁽¹³⁾. La radiografía simple de abdomen, el enema opaco, la defecografía y la valoración del tiempo de tránsito colónico han demostrado su validez en el estudio de esta patología⁽¹⁴⁾. La manometría anorrectal permite una valoración funcional de los mecanismos fisiológicos responsables de la continencia y la defecación, y de la alteración de los mismos. Aunque no todos los autores están de acuerdo⁽¹⁴⁾, la mayor parte de los estudios concluyen que esta prueba diagnóstica es la que proporciona una información más completa para el estudio del estreñimiento crónico y la encopresis^(12,13). Mientras que en los niños con hábito intestinal normal o en aquellos con retención fecal leve la manometría anorrectal suele ser normal, en los pacientes con retención fecal severa pueden apreciarse distintas alteraciones anomanométricas. Entre ellas destacan disminución de la longitud del canal anal, disminución de la presión en la ampolla rectal, disminución de la sensibilidad rectal, ausencia de proporción entre la intensidad del estímulo y

la magnitud del reflejo inhibitor del ano (RIA), disminución del tono del esfínter anal externo (EAE), ausencia del reflejo de inflación o continencia y contracción paradójica o ausencia de relajación del EAE durante la defecación^(13,14).

El tratamiento del estreñimiento crónico y la encopresis depende de la severidad de los hallazgos clínicos y manométricos. La familia y el propio niño deben ser informados con claridad del plan terapéutico a seguir, y deben comprender que el tratamiento de este tipo de alteraciones de la defecación es prácticamente siempre largo, por lo que la paciencia es indispensable para alcanzar el éxito⁽¹³⁾. En la primera fase, o fase de desimpactación, el objetivo es eliminar todo el material fecal retenido para que el anorrecto pueda recuperar su anatomía y función normal. Esto puede conseguirse mediante la administración de laxantes o la colocación de enemas vía rectal. La duración e intensidad de la misma dependerá del grado de impactación, y puede durar de días a semanas. Una vez que se ha confirmado la desimpactación fecal, el desafío es mantener estos resultados. En la fase de mantenimiento, debe modificarse la alimentación si esta no era correcta, reeducar el hábito defecatorio y mantener un tratamiento con laxantes adecuado, hasta conseguir la realización de deposiciones completas todos los días. Tras mantener durante un mínimo de 3-6 meses un hábito intestinal normal, la dosis de laxantes puede ser reducida paulatinamente hasta su suspensión. Esto debe realizarse de manera lenta, ya que hay que tener en cuenta que la mayoría de las recaídas se deben a que la medicación ha sido suspendida demasiado pronto o de manera brusca^(13,14). El tratamiento médico anteriormente descrito es efectivo en el 60-70% de los casos. Sin embargo, existe un porcentaje de pacientes refractarios a este tipo de medidas. En estos casos, numerosos autores consideran el *biofeedback* una buena alternativa terapéutica^(11,13).

Malformaciones congénitas con alteración de la motilidad

Atresia de esófago

En torno a un 75% de los pacientes presentarán alteraciones de la motilidad esofágica tras la cirugía reconstructiva, divididas en tres patrones^(1,8,11): aperistalsis completa (38%), presurización (15%) o contracción simultánea de los $\frac{2}{3}$ distales (47%)^(1,7,8).

Generalmente asocian, además, reflujo gastroesofágico debido a la disposición anatómica tras la cirugía, que ocasiona una rectificación del ángulo de Hiss. Este reflujo puede verse incrementado por el retraso en el vaciamiento gástrico y la motilidad esofágica dañada, provocando un retraso en

el aclaramiento esofágico. Por este motivo, se recomienda mantener tratamiento con antiácidos los primeros 12 meses tras la corrección quirúrgica, y posteriormente solo si presenta clínica. En casos severos, con dificultad en la alimentación oral, se usarán sondas de alimentación nasogástricas o de gastrostomía, asociado a tratamiento quirúrgico antirreflujo si se perpetúa la clínica⁽¹⁵⁾.

Malformaciones anorrectales

A pesar de los buenos resultados funcionales que se suelen obtener tras la corrección quirúrgica de las malformaciones anorrectales, una proporción no despreciable de pacientes presentarán alteraciones en el patrón de la defecación. Aproximadamente el 10% de los pacientes con fístula perineal y el 40% de los que presentan fístula vestibular o uretral, presentarán incontinencia, generalmente asociada a alteración del tono del esfínter anal interno. También se ha descrito su asociación con encopresis secundaria a estreñimiento, en presencia de tono esfinteriano normal^(1,7).

El seguimiento de la incontinencia fecal crónica en estos pacientes se realiza con estudios de imagen y con manometría. El estudio de tránsito colónico nos permite definir el trastorno de motilidad y nos sirve de guía para el manejo clínico^(1,5,7). En el caso de disminución del tono esfinteriano o ante la presencia de contracciones de colon de amplia amplitud, se usará loperamida u otro anticolinérgico con ayuda de enemas o supositorios. En los pacientes con estreñimiento crónico y encopresis, se beneficiarán de tratamiento con laxantes osmóticos, medidas higiénico-dietéticas y enemas. En casos en los que las medidas previas no consigan una adecuada limpieza intestinal y los pacientes presenten alteración en su calidad de vida, pueden beneficiarse de enemas diarios anterógrados, a través de una cecostomía, o retrógrados, por vía rectal⁽⁵⁾.

CONCLUSIONES

Los avances en estudios genéticos permitirán la detección de los genes responsables del desarrollo y función intestinal. El conocimiento fisiopatológico de los desórdenes de motilidad intestinal permitirá el desarrollo de nuevos fármacos para su tratamiento⁽³⁾.

BIBLIOGRAFÍA

1. Gfroerer S, Rolle U. Pediatric intestinal motility disorders. *World J Gastroenterol*. 2015; 21: 9683-7.

2. Koppen IJN, Benninga MA, Singendonk MMJ. Motility disorders in infants. *Early Hum Dev.* 2017; 114: 1-6.
3. Nurko S. Motility Disorders in Children. *Pediatr Clin North Am.* 2017; 64: 593-612.
4. Feichter S. The histopathology of gastrointestinal motility disorders in children. *Semin Pediatr Surg.* 2009; 18: 206-11.
5. Chams A, Cardona E, Martínez R. Fisiología de la motilidad intestinal y sus anomalías durante la infancia. *Ciruped.* 2011; 1: 69-78.
6. Westfal ML, Goldstein AM. Pediatric enteric neuropathies: diagnosis and current management. *Curr Opin Pediatr.* 2017; 29: 347-53.
7. Garipey CE, Mousa H. Clinical management of motility disorders in children. *Semin Pediatr Surg.* 2009; 18: 224-38.
8. Hong J. Clinical Applications of Gastrointestinal Manometry in Children. *Pediatr Gastroenterol Hepatol Nutr.* 2014; 17: 23-30.
9. Di Nardo G, Di Lorenzo C, Lauro A, et al. Chronic intestinal pseudo-obstruction in children and adults. *Neurogastroenterol Motil.* 2017; 29: 10.1111/nmo.12945.
10. Benninga ME, Nurko S, Faure C, et al. Childhood functional gastrointestinal disorders- neonate Toddler. *Gastroenterol.* 2016; 150: 1443-55.
11. Tabbers MM, DiLorenzo C, Berger MY, Faure C, Langendam MW, Nurko S, et al. Evaluation and treatment of functional constipation in infants and children, evidence-based recommendations from ESPGHAN and NASPGHAN. *J Pediatr Gastroenterol Nutr.* 2014; 58: 258-74.
12. Zuccarello B, Romeo C, Scalfari G, et al. Scintigraphic evaluation of colonic motility in patients with anorectal malformations and constipation. *J Pediatr Surg.* 2006; 41: 310-3.
13. Núñez Núñez R, Blesa Sierra M, Blesa Sánchez E, Vargas Muñoz I. Biofeedback in the treatment of encopresis. En: Puckhaber HL, ed. *New Research on Biofeedback.* New York: Nova Science Publishers; 2006. p. 181-215.
14. Raghunath N, Glassman MS, Halata MS, et al. Anorectal motility abnormalities in children with encopresis and chronic constipation. *J Pediatr.* 2011; 158: 293-6.
15. Rosen R, Vandenplas Y, Singendonk M, et al. Pediatric Gastroesophageal Reflux Clinical Practice Guidelines: Joint Recommendations of the North American Society for Pediatric Gastroenterology, Hepatology, and Nutrition (NASPGHAN) and the European Society for Pediatric Gastroenterology, Hepatology, and Nutrition (ESPGHAN). *J Pediatr Gastroenterol Nutr.* 2018; 66: 516-54.