




VOL. LIX ■ Nº 247 ■ 1/2019

Boletín de Pediatria



SOCIEDAD DE PEDIATRÍA
ASTURIAS, CANTABRIA Y CASTILLA Y LEÓN

Miembro de la Asociación Española de Pediatría

Boletín de Pediatria

VOL. LIX ■ Nº 247 ■ 1/2019

www.boletindepediatria.org



SOCIEDAD DE PEDIATRÍA
ASTURIAS, CANTABRIA Y CASTILLA Y LEÓN

SOCIEDAD DE PEDIATRÍA DE ASTURIAS, CANTABRIA, CASTILLA Y LEÓN
Miembro de la Asociación Española de Pediatría



Incluido en el Índice Bibliográfico Español de Ciencias de la Salud (IBECS)

JUNTA DIRECTIVA DE LA
SOCIEDAD DE PEDIATRÍA DE ASTURIAS, CANTABRIA, CASTILLA Y LEÓN

COMITÉ EDITORIAL DEL BOLETÍN DE PEDIATRÍA DE LA
SOCIEDAD DE PEDIATRÍA DE ASTURIAS, CANTABRIA, CASTILLA Y LEÓN

PRESIDENTE:	Corsino Rey Galán
VICEPRESIDENTE CANTABRIA:	María Jesús Cabero Pérez
VICEPRESIDENTE CASTILLA Y LEÓN:	José Manuel Marugán de Miguelsanz
SECRETARIO:	Juan Mayordomo Colunga
TESORERO:	Francisco Álvarez García
PRESIDENTE DEL PATRONATO FES:	Julián Rodríguez Suárez
DIRECTOR DEL BOLETÍN:	Fernando Centeno Malfaz
DIRECTOR DE LA PÁGINA WEB:	Ana Vivanco Allende
VOCALES:	
ATENCIÓN HOSPITALARIA:	Lorenzo Guerra Díez
ATENCIÓN PRIMARIA:	Olga González Calderón
CIRUGÍA PEDIÁTRICA:	Víctor Álvarez Muñoz
ASTURIAS:	Leticia Alcántara Canabal
ÁVILA:	José María Mañillo del Castillo
BURGOS:	Pedro Pablo Oyágüez Ugidos
CANTABRIA:	Montserrat Matilla Barba
LEÓN:	Ignacio Oulego Erroz
PALENCIA:	José Elviro Fernández Alonso
SALAMANCA:	Gonzalo de la Fuente Echevarría
SEGOVIA:	Cristina de las Heras Díaz-Varela
VALLADOLID:	Hermenegildo González García
ZAMORA:	Natalio Hernández González
RESIDENTES:	
ASTURIAS:	Carmen Mangas Sánchez
CANTABRIA:	María Garmendia Amunarriz
CASTILLA-LEÓN:	Margarita Castro Rey

SECRETARÍA DE REDACCIÓN

Area de Gestión Clínica de Pediatría
Hospital Universitario Central de Asturias
C/ Celestino Villamil, s/n.
33006 Oviedo
Tel. 985 108 000 Ext. 38237
e-mail: boletin@sccalp.org

DIRECTOR FUNDADOR:	Ernesto Sánchez Villarest†
DIRECTOR:	Fernando Centeno Malfaz
CONSEJO DE REDACCIÓN:	
Carlos Alcalde Martín	<i>Errores Innatos del Metabolismo</i>
Juan Arnáez Solís	<i>Neonatología</i>
María Jesús Cabero Pérez	<i>Neumología Pediátrica</i>
Ramón Cancho Candela	<i>Neuropediatría</i>
Alfredo Cano Garcinuño	<i>Pediatría Social</i>
Sonia Caserío Carbonero	<i>Neonatología</i>
Hermenegildo González García	<i>Hematología y Oncología Pediátricas</i>
Lorenzo Guerra Díez	<i>Urgencias Pediátricas</i>
Carlos Imaz Roncero	<i>Psiquiatría del niño y del adolescente</i>
M. Soledad Jiménez Casso	<i>Cardiología Pediátrica</i>
Santiago Lapeña López de Armentia	<i>Immunología Clínica y Alergia Pediátrica</i>
Venancio Martínez Suárez	<i>Ped. Extrahospitalaria y Atención Primaria</i>
Gregorio de la Mata Franco	<i>Nefrología Pediátrica</i>
Carlos Ochoa Sangrador	<i>Pediatría Basada en la Evidencia</i>
David Peláez Mata	<i>Cirugía Pediátrica</i>
Elena Pérez Gutiérrez	<i>Infectología Pediátrica</i>
David Pérez Solís	<i>Pediatría e Internet</i>
Pablo Prieto Matos	<i>Endocrinología infantil</i>
Carlos Redondo Figuero	<i>Medicina de la Adolescencia</i>
Corsino Rey Galán	<i>Cuidados Intensivos Pediátricos</i>
Marta Sánchez Jacob	<i>Bioética</i>
Ricardo Torres Peral	<i>Gastroenterología y Nutrición Pediátrica</i>
Roberto Velasco Zúñiga	<i>Investigación</i>

EDICIÓN Y PUBLICIDAD

ERGON CREACIÓN, SA.
C/ Arboleda, 1. 28221 Majadahonda (Madrid)
Tel. 91 636 29 30. Fax 91 636 29 31
e-mail: estudio@ergon.es <http://www.ergon.es>

Soporte Válido. Ref. SVR nº 23
ISSN (versión electrónica): 2340-5384

© 2019 Sociedad de Pediatría de Asturias, Cantabria, Castilla y León. Algunos derechos reservados.



SOCIEDAD DE PEDIATRÍA
ASTURIAS, CANTABRIA Y CASTILLA Y LEÓN

XV Premio JOSÉ DÍEZ RUMAYOR del BOLETÍN DE PEDIATRÍA

Publicación Oficial de la Sociedad de Pediatría de Asturias, Cantabria, Castilla y León
(SCCALP)

BASES DE LA CONVOCATORIA

1. Se establece un Premio de 750 €* destinado a recompensar el mejor trabajo publicado en el Boletín de Pediatría desde enero a diciembre del año 2019, ambos inclusive, dentro de las secciones de Revisiones, Originales y Casos Clínicos de la revista.
2. La selección del trabajo premiado será realizada por un jurado constituido por el Consejo de Redacción del Boletín de Pediatría y su Director o por un Comité en el que delegue, que deberá estar integrado por personas de reconocido prestigio científico.
3. El Jurado del Premio se reunirá previamente a la Reunión de Primavera de la SCCALP del año 2020 y se considerará constituido cuando estén presentes la mayoría de sus miembros. Los artículos publicados serán evaluados objetivamente siguiendo criterios de calidad, originalidad y presentación.
4. El Jurado podrá declarar desierto el Premio si considera que ninguno de los trabajos publicados reúne los requisitos necesarios para ser premiado.
5. El fallo del Jurado será inapelable, debiendo publicarse en la página web de la SCCALP y debiendo ser comunicado al autor o autores correspondientes por carta oficial desde la Secretaría de la Sociedad.
6. La entrega del Premio, por el Consejo de Redacción del Boletín de Pediatría, se hará con ocasión del acto de clausura de la Reunión de Primavera de la SCCALP del año 2020.

**Menos impuestos legalmente establecidos.*

Sumario

NÚMERO MONOGRÁFICO: CIRUGÍA PEDIÁTRICA (II)

ORIGINALES

- 1 Patología testicular en la edad pediátrica: criptorquidia, escroto agudo y varicocele
C. Cebrián Muiños, J. Liras Muñoz, C. Moreno Zegarra, R. Ayuso Velasco
- 11 Puesta al día en el manejo del hipospadias
C. Ruiz Hierro
- 15 Patología peneana y vulvar en la edad pediátrica
J.M. Pradillos Serna, S. Fuentes Carretero, S. González Martínez, S. Valladares Díez, R. Carbajo Martín, E. Ardela Díaz
- 19 Actualización en anomalías renales y de vías urinarias altas en pediatría
V. Alonso Arroyo, M.E. Molina Vázquez, O. Gómez Beltrán, I. Carrillo Arroyo, A. Sánchez Abuín
- 32 Urodinámica pediátrica
A. Gómez Farpón, C. Granell Suárez, N. Vega Mata, S. Barnes Marañón
- 41 Oncología quirúrgica pediátrica
I. Carrillo Arroyo, V. Alonso Arroyo, M.E. Molina Vázquez, O. Gómez Beltrán, A. Sánchez Abuín
- 54 Anomalías vasculares
N. Vega Mata, E.M. Enríquez Zarabozo, L. Fernández García, L. Sánchez Pulido
- 61 Actualización en politrauma pediátrico
A.R. Tardáguila Calvo, A.J. López López, I. Simal Badiola, M.I. Fernández Jiménez, E.M. De Diego García
- 68 NOTICARIO

Summary

MONOGRAPHIC ISSUE: PEDIATRIC SURGERY (II)

ORIGINAL ARTICLES

- 1 Testicular pathology in the pediatric age: cryptorchidism, acute scrotum and varicocele
C. Cebrián Muiños, J. Liras Muñoz, C. Moreno Zegarra, R. Ayuso Velasco
- 11 Update on the management of hypospadias
C. Ruiz Hierro
- 15 Penile and vulvar pathology in the pediatric age
J.M. Pradillos Serna, S. Fuentes Carretero, S. González Martínez, S. Valladares Díez, R. Carbajo Martín, E. Ardela Díaz
- 19 Update in renal and upper urinary tract anomalies in pediatrics
V. Alonso Arroyo, M.E. Molina Vázquez, O. Gómez Beltrán, I. Carrillo Arroyo, A. Sánchez Abuín
- 32 Pediatric urodynamics
A. Gómez Farpón, C. Granell Suárez, N. Vega Mata, S. Barnes Marañón
- 41 Pediatric surgical oncology
I. Carrillo Arroyo, V. Alonso Arroyo, M.E. Molina Vázquez, O. Gómez Beltrán, A. Sánchez Abuín
- 54 Vascular malformations
N. Vega Mata, E.M. Enríquez Zarabozo, L. Fernández García, L. Sánchez Pulido
- 61 Update on Pediatric Polytrauma
A.R. Tardáguila Calvo, A.J. López López, I. Simal Badiola, M.I. Fernández Jiménez, E.M. De Diego García
- 68 NEWS

Original

Patología testicular en la edad pediátrica: criptorquidia, escroto agudo y varicocele

C. CEBRIÁN MUIÑOS, J. LIRAS MUÑOZ, C. MORENO ZEGARRA, R. AYUSO VELASCO

Servicio de Cirugía Pediátrica. Complejo Asistencial Universitario de Salamanca.

RESUMEN

La patología testicular supone una parte principal del día a día del cirujano pediátrico. Tanto por su frecuencia como por su morbilidad es muy importante prestar la debida atención a la patología, tanto malformativa como adquirida (aguda y crónica), del testículo en el niño. La criptorquidia o ausencia de teste en el escroto es la malformación genitourinaria más frecuente. Se trata de una malformación asintomática de cuyo adecuado manejo y corrección precoz va a depender el pronóstico del teste, así como el riesgo de malignización en la edad adulta. La torsión testicular es un evento agudo que consiste en el giro sobre sí mismo del órgano, comprimiendo el pedículo y comprometiendo el aporte sanguíneo al teste, que si se mantiene en el tiempo conduce a una necrosis testicular. El pronto reconocimiento de este cuadro dentro del síndrome de escroto agudo será vital para conseguir corregir la torsión e impedir la pérdida de la gónada. El varicocele se define como una dilatación varicosa de las venas del plexo pampiniforme a nivel del cordón espermático. Puede ser asintomático o generar molestias. Su efecto sobre la fertilidad no está completamente esclarecido y las indicaciones quirúrgicas, al igual que la técnica idónea son asuntos sujetos a controversia. En el presente texto se repasan los conceptos referentes a estos temas, actualizando las recomendaciones de diagnóstico y manejo.

Palabras clave: Criptorquidia; Teste no palpable; Pediatría; Torsión testicular; Varicocele.

ABSTRACT

Testicular pathology occupies the main part of the day to day work of the pediatric surgeon. Both because of its frequency as well as its morbidity, it is very important to pay attention to the malformative and acquired (acute and chronic) pathology of the testis in the boy. Cryptorchidism or absence of the testis in the scrotum is the most frequent genitourinary malformation. This is an asymptomatic malformation whose adequate management and early correction will depend on the prognosis of the testis and the risk of malignization in the adult age. Testicular torsion is an acute event that consists in the twisting of the organ on itself, with compression of the testicular pedicle, affecting the blood supply to the testis. If this is maintained over time, it leads to a testicular necrosis. Early recognition of this picture within the acute scrotum syndrome will be vital to be able to correct the torsion and prevent loss of the gonad. Varicocele is defined as a varicose dilation of the pampiniform plexus on the level of the spermatic cord. It can be asymptomatic or generate discomfort. Its effect on fertility has not been completely clarified and the surgical indications and the best treatment are matters subject to controversy. In the present text, the concepts regarding these subjects are reviewed, updating the recommendations for diagnosis and management.

Key words: Cryptorchidism; Nonpalpable testis; Pediatrics; Testicular torsion; Varicocele.

Correspondencia: Carmen Cebrián Muños. Servicio de Cirugía Pediátrica. Complejo Asistencial Universitario de Salamanca. Paseo de San Vicente, 58. 37007 Salamanca
Correo electrónico: ccebrianm@gmail.com

© 2019 Sociedad de Pediatría de Asturias, Cantabria, Castilla y León
Este es un artículo de acceso abierto distribuido bajo los términos de la licencia Reconocimiento-No Comercial de Creative Commons (<http://creativecommons.org/licenses/by-nc/2.5/es/>), la cual permite su uso, distribución y reproducción por cualquier medio para fines no comerciales, siempre que se cite el trabajo original.

CRIPTORQUIDIA

Concepto y terminología

Se considera criptorquidia cualquier situación en la que el testículo está permanentemente ausente de la bolsa escrotal^(1,2). La criptorquidia es la anomalía congénita genitourinaria más frecuente y engloba la ausencia del teste, así como el mal descenso testicular. Los verdaderos testes mal descendidos han detenido su trayecto en algún punto a lo largo de su migración hacia el escroto. Pueden detenerse a nivel de la cavidad abdominal o pueden ser palpables en el canal inguinal o justo fuera del anillo inguinal externo, que es la localización más frecuente en los testes no descendidos⁽³⁾.

Puede ser unilateral (leve predominio del lado izquierdo) o bilateral hasta en un 10% de los casos.

La mayoría de los testículos no descendidos al nacimiento completan su descenso en los primeros 4 meses de vida. El descenso espontáneo a partir de los seis meses es raro.

Es una malformación común que implica complicaciones de infertilidad y malignidad. Dado que se trata de una malformación asintomática, es particularmente relevante hacer hincapié en la importancia del diagnóstico y tratamiento precoz. La situación anatómica normal del teste en el escroto proporciona unas condiciones de temperatura y ambiente peculiares al teste y es sabido que la orquidopexia precoz mejora el pronóstico en términos de riesgo de malignización⁽¹⁾. No menos importante es el objetivo de alojar la gónada en un lugar fácilmente accesible a la exploración y futura autoexploración del paciente en la adolescencia y edad adulta, lo cual permitirá un diagnóstico precoz de una eventual tumoración testicular.

Terminología

La diversidad y prolijidad de la nomenclatura referente al mal descenso testicular ha contribuido a la confusión en el diagnóstico y manejo de la criptorquidia. La clasificación puede simplificarse para caracterizar dicotómicamente las situaciones fisiológicas y patológicas y ahorrar distinciones terminológicas fútiles:

- Criptorquidia: teste situado permanentemente fuera del escroto a los 4 meses de edad (o edad corregida para prematuros).
- Teste palpable o no palpable: si el teste es palpable y está fijo o no alcanza la bolsa, o bien es posible movilizarlo hasta la bolsa, pero reasciende inmediatamente a la situación donde se encontraba estaremos ante un criptorquidia con teste palpable (70-80% de los casos). Si la palpación meticulosa de la región inguinoescrotal

no permite detectar testículo, lo clasificaremos como criptorquidia con teste no palpable (20% restante).

- Ausencia de testículo: puede deberse a agenesia o bien a atrofia secundaria a un accidente vascular intrauterino (torsión testicular prenatal)
- Teste retráctil o “en ascensor”: no debería caracterizarse como patología testicular, ya que se trata de testes completamente normales que son expulsados del escroto por efecto de un reflejo cremastérico vigoroso sobre un teste prepuberal. Es completamente fisiológico y frecuente en la edad pediátrica. Si en la exploración testicular se palpa el testículo, se logra descender sin tensión y permanece en escroto al soltarlo, estamos ante una exploración testicular normal para la edad pediátrica, y como tal, no debe ser catalogada como criptorquidia; el apelativo “teste retráctil” o “teste en ascensor” da idea de una condición peculiar o anormal del teste, cuando en realidad la salida del teste prepuberal de la bolsa por efecto de la contracción del cremáster es absolutamente normal y habitual en la edad pediátrica.
- Criptorquidia adquirida: se trata de testes que aparentemente están bien situados en la primera infancia y a lo largo de la edad escolar o comienzo de la pubertad comienzan a ascender hasta salir del escroto. Suele responder a testes con cordón laxo que permite descender a escroto en los primeros años, pero con anomalías en la fijación del teste (gubernaculum de inserción aberrante...)^(3,4).

Epidemiología

La criptorquidia es la anomalía congénita genital más frecuente. Aparece en el 3% de los recién nacidos a término y esa cifra se eleva hasta el 33-45% en prematuros o pacientes con peso inferior a 2.500 g al nacimiento. La mayoría descienden espontáneamente durante el primer año de vida, haciendo que la incidencia de criptorquidia al año de edad descienda hasta el 1%. El descenso espontáneo del teste más allá del año de vida es muy improbable.

A esta entidad hay que añadirle la criptorquidia adquirida, en la que un testículo aparentemente bien situado va quedándose fuera del escroto con el transcurso de los años, a lo largo de la edad escolar. La tasa de criptorquidia adquirida se ha cifrado en un 2%⁽³⁾.

Aproximadamente un tercio de los testículos criptorquídicos son no palpables en la exploración.

La criptorquidia puede presentarse asociada con otras anomalías urológicas, tales como hipospadias o válvulas de uretra posterior y otras, defectos del tubo neural como, parálisis cerebral, así como formando parte de síndromes (Prune-Belly, Prader-Willi, Kallman, Noonan...).

Embriología

El descenso testicular es un proceso complejo y parcialmente desconocido. La migración testicular resulta de una interacción de múltiples factores (endocrinos, paracrinos, mecánicos y de crecimiento). Cualquier desviación del proceso normal puede resultar en una criptorquidia.

Todo comienza cuando la cresta gonadal indiferenciada se diferencia a testículo en la semana 6^a-7^a (gen SRY). Poco después las células de Sertoli empiezan a producir factor inhibidor mulleriano que inhibe el desarrollo de las estructuras mullerianas y las células de Leydig comienzan en la semana 9^a a producir testosterona y estimulan el desarrollo de las estructuras derivadas del conducto de Wolff, incluidos el epidídimo y el conducto deferente. La exposición prenatal a antiandrógenos en ratas y a estrógenos produce criptorquidia.

Podemos diferenciar dos etapas importantes en la migración testicular, la fase abdominal y la inguinal. La fase abdominal es andrógeno-independiente y mediada por la hormona descendina. El testículo permanece en el abdomen cerca del anillo inguinal profundo hasta su descenso a través del canal inguinal en el tercer trimestre.

El paso por canal inguinal (semana 22^a-28^a) se produce por interacción de factores mecánicos, hormonales y neurotransmisores, tales como la persistencia del conducto peritoneo-vaginal (CPV), cambios en la presión abdominal, regresión del gubernaculum, efecto de los andrógenos, gonadotropinas, factor inhibidor mulleriano, etc.

Hay dos hormonas cruciales en el descenso testicular (ambas producidas por el propio teste), el factor 3 insulina-like (INSL3) y la testosterona, mientras que tres factores anatómicos clave son el gubernaculum testis, el ligamento suspensorio craneal y el conducto peritoneo-vaginal (CPV). El gubernaculum fija el teste cerca del anillo inguinal profundo mientras el riñón migra cranealmente, y los andrógenos favorecen la involución del ligamento suspensorio craneal, facilitando la migración caudal del teste. Se cree que la presión intraabdominal posteriormente produce la protrusión del conducto peritoneo-vaginal a través del canal inguinal, transmitiendo la presión al gubernaculum y continuando el descenso testicular^(1,3).

El conducto peritoneo-vaginales una estructura embriológica que forma una evaginación del peritoneo que acompaña al teste en su migración. La parte más distal formará parte de las cubiertas testiculares (vaginal testicular) y la zona media, entre el peritoneo y la vaginal testicular debe obliterarse totalmente al completarse la migración testicular, dando lugar a un remanente fibroso. El fallo de cierre del CPV constituye el mecanismo fisiopatológico de la aparición

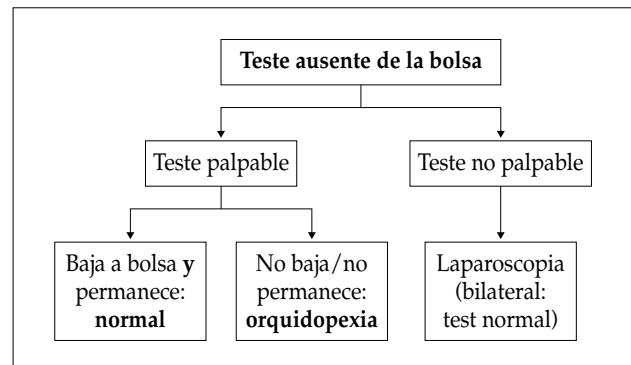


Figura 1. Algoritmo simplificado de manejo del teste ausente de la bolsa escrotal.

de hernia inguinal indirecta en niños. Al no completarse el proceso normal de alojamiento del teste en escroto no suele producirse un cierre del CPV, de manera que la mayoría de testes criptorquídicos presentarán una persistencia del CPV (también llamada “hernia acompañante”, generalmente sin manifestación clínica) que se repara quirúrgicamente en el momento de la orquidopexia. La sección del CPV es una maniobra quirúrgica crucial para lograr descender el teste al escroto.

Diagnóstico

Exploración física

El diagnóstico de la criptorquidia es eminentemente clínico y la exploración *princeps* y absolutamente concluyente será la palpación concienzuda de la región inguinoescrotal. La inspección inicial orienta en datos como la hipoplasia escrotal (típico de criptorquidia) o hipertrofia del teste contralateral, frecuente en los testes únicos. Los hallazgos en la palpación serán determinantes en catalogar un teste como normal, criptorquídico o indicar la vía de abordaje del teste (inguinotomía o laparoscopia) (Fig. 1).

La exploración debe hacerse, en condiciones ideales, con el paciente relajado, en una sala con temperatura adecuada y con paciencia y detenimiento. Merece la pena dedicar tiempo a esta exploración que será vital en el diagnóstico y manejo. La exploración tradicional se realiza con el paciente en decúbito supino y en cuclillas.

Una exploración detallada de la zona nos ofrecerá información de la presencia del teste, su tamaño (normal, hipotrófico, atrófico), así como de los elementos del cordón espermático. Explorando al paciente desde su derecha, la mano izquierda debe localizar y fijar el cordón espermático a nivel de la rama del pubis (canal inguinal) y con la mano

derecha palparemos cuidadosamente desde la espina ilíaca a lo largo del canal inguinal hacia el escroto, desplazando suavemente las estructuras subcutáneas hasta localizar el testículo. Una vez localizado, intentaremos descender el teste hacia el escroto y observar si permanece en la bolsa. El teste en la edad pediátrica no tiene porqué permanecer todo el tiempo en la bolsa escrotal. Es importante enfatizar que el teste infantil es un órgano pequeño que puede ser expulsado de la bolsa tras la contracción vigorosa del músculo cremáster en pacientes con reflejo cremastérico fácilmente reproducible. Un teste que es palpable fuera del escroto, pero en la manipulación desciende a la bolsa sin tensión y permanece allí mientras no se active el reflejo cremastérico se considera un testículo normal en niños, que no precisa más seguimiento que las revisiones protocolizadas del niño sano por su pediatra de atención primaria.

Sin embargo, si el testículo no puede ser descendido hasta la bolsa o bien cuando alcanza la bolsa inmediatamente reasciende, estamos ante un testículo mal descendido o criptorquídico que precisará tratamiento quirúrgico.

En caso de que no palpemos testículo a nivel inguinoescrotal podemos encontrarnos ante dos situaciones: ausencia congénita del teste o teste mal descendido intraabdominal. Para discriminar entre estas situaciones es imprescindible practicar una exploración laparoscópica⁽⁶⁾ que será diagnóstica y eventualmente terapéutica en el mismo acto quirúrgico.

Algunos testículos pueden hacerse eventualmente palpables a nivel inguinal o no palpables en otras exploraciones. Son los llamados *peeping testis* que se sitúan entre el abdomen y el anillo inguinal profundo y se hacen palpables cuando se insinúan en el interior del canal inguinal y no palpables cuando caen hacia la cavidad abdominal. Puede resultar útil realizar una palpación con maniobra de "ordeño" desde el hipogastrio hacia canal inguinal para empujar el teste hacia el interior del canal.

La palpación inguinal en pacientes obesos puede ser muy compleja. La primera maniobra previa a cualquier abordaje quirúrgico en quirófano es la palpación bajo anestesia. Hasta un 18% de testes no palpables en la consulta se hacen palpables bajo anestesia general⁽¹⁾.

Pruebas de imagen

La ecografía o la RMN carecen de utilidad en el manejo de la criptorquidia⁽¹⁾. La ecografía para el diagnóstico de criptorquidia ofrece una sensibilidad del 45% y una especificidad del 78%. En el caso del teste palpable, no van a ofrecer más información que la palpación detallada y en el caso del teste no palpable no poseen una sensibilidad suficiente para discriminar un pequeño teste (sensibilidad muy escasa para

estructuras de partes blandas menores de 1 cm) en el interior de la cavidad abdominal. La RMN es una exploración que precisa sedación en niños, y en caso de ser negativa (no se evidencia teste) no exime de realizar una laparoscopia porque existe el riesgo de dejar un teste intraabdominal no visualizado en la prueba de imagen, y que podría malignizar (5%) en la edad adulta y, además, no es accesible a la palpación con lo que se yugula la posibilidad de un diagnóstico precoz de la tumoración. En resumen, un resultado negativo en las pruebas de imagen no es diagnóstico de ausencia de testículo. En caso de hallarse un teste intraabdominal en la prueba de imagen igualmente será precisa una maniobra quirúrgica bajo anestesia general para descenso y pexia del teste o bien extirpación en caso de atrofia.

Pruebas endocrinológicas

En general, no están indicados test hormonales en el manejo de la criptorquidia unilateral. El único caso en que cobran más importancia las pruebas endocrinológicas es en el caso de la criptorquidia bilateral no palpable. En esta situación, el diagnóstico diferencial se establece entre teste intraabdominal bilateral, anorquia, síndrome de insensibilidad a andrógenos o anomalía cromosómica. En estos casos la valoración conjunta con endocrinología pediátrica es imprescindible. Si la FSH y LH basales están elevadas en un niño menor de 9 años, debemos sospechar anorquia. En caso de FSH y LH normales, se puede realizar la prueba de estimulación de B-hCG: si se produce una elevación de testosterona, indica que existe tejido testicular funcional y es obligatoria una exploración laparoscópica. Sin embargo, aun cuando no hay una elevación adecuada de la testosterona podemos encontrarnos ante testes no funcionantes intraabdominales y es preciso igualmente explorar la cavidad abdominal para descartar la presencia de restos testiculares. El test de estimulación de B-hCG no distingue entre teste normal no palpable o remanentes testiculares atróficos funcionantes. En definitiva, con independencia de los resultados en las pruebas hormonales, en las criptorquidias no palpables será precisa una laparoscopia, único procedimiento considerado válido en la actualidad para descartar la presencia de tejido testicular, normal, atrófico, funcional o no en la cavidad abdominal^(1,3).

Manejo

Calendario quirúrgico

Se recomienda realizar la orquidopexia entre los 12-18 meses (*European Association of Urology*), ya que la posibilidad de descenso espontáneo a partir de los 12 meses es ínfima^(2,5). La orquidopexia precoz reduce el riesgo de torsión testicular,

facilita la exploración testicular, mejora la función endocrinológica del testículo, disminuye el riesgo de malignización y confiere un aspecto normal al escroto.

Tratamiento hormonal

El tratamiento hormonal no puede sustituir al tratamiento quirúrgico en la criptorquidia^(1,2). Estudios recientes han valorado la administración de LHRH y hormona liberadora de gonadotropinas como tratamiento coadyuvante a la orquidopexia para mejorar la fertilidad⁽⁷⁾.

Abordaje quirúrgico y técnicas

Teste palpable

Para el teste palpable en canal inguinal el abordaje estándar es la inguinotomía para realizar la liberación del teste a estructuras circundantes y la disección del cordón espermático. A continuación, a través de una incisión escrotal, se crea una neobolsa escrotal subdartos donde se fijará el testículo. La técnica de Bianchi aborda estos testes por una incisión a nivel de la raíz escrotal.

Teste no palpable

En el teste no palpable se realizará una laparoscopia^(1,2,6). De esta manera se puede establecer un diagnóstico certero. Podemos encontrarnos antes diversas situaciones, a saber:

- Ausencia del teste: en la cavidad abdominal no se encuentra teste, generalmente se visualizan las estructuras del cordón formadas que se afilan hasta desaparecer (*vanishing testis*). Se apunta a una posible etiología isquémica (accidente vascular prenatal) para este cuadro.
- Teste atrófico intraabdominal: cuando el aspecto macroscópico del testículo intraabdominal es manifiestamente anómalo, de muy pequeño tamaño y con rasgos displásicos se recomienda la extirpación, ya que el pronóstico del órgano en caso de lograr la pexia es muy pobre y en caso de dejarlo alojado en el abdomen el riesgo de malignización asciende al 5% y no será accesible a la palpación para cribado precoz de masas testiculares.
- Teste intraabdominal de aspecto viable: tras el hallazgo de un teste con aspecto de normalidad se iniciarán las maniobras para el descenso y pexia del mismo en la bolsa escrotal. La técnica más extendida de orquidopexia laparoscópica es la técnica de Mininberg en un tiempo, que fija el teste al escroto en un solo acto quirúrgico. A veces, la tensión sobre los vasos sanguíneos tras la orquidopexia puede causar compromiso vascular en el teste y condicionar atrofia a medio plazo. Para los casos de testes situados muy altos o con pedículos muy cortos (no susceptibles de orquidopexia laparoscópica en un tiempo)

se emplea la técnica en dos tiempos de Fowler-Stephens. Se basa en la existencia de un triple aporte sanguíneo del teste (vasos espermáticos, arteria deferencial y aferencias del gubernaculum) y secciona los vasos espermáticos en el primer tiempo. Al cabo de unas semanas se realiza el segundo tiempo con una laparoscopia que permite valorar si el teste sigue viable tras la sección y ya más libre de fijaciones, se puede descender en este segundo tiempo a escroto.

Pronóstico

Fertilidad

El teste no descendido, así como el órgano contralateral de un paciente con criptorquidia es histológicamente anormal, según estudios realizados en biopsias testiculares tomadas en el momento de la orquidopexia. Desde el punto de vista clínico, el seminograma de los pacientes con historia de mal descenso testicular muestra parámetros subóptimos. Sin embargo, y a pesar de estos hallazgos, la tasa de infertilidad de los pacientes con antecedente de criptorquidia unilateral es comparable a la población general (10%), pero en caso de criptorquidia bilateral, la tasa de infertilidad multiplica por 6 la de varones con testes normodescendidos^(2,3,5).

La infertilidad se relaciona con la localización del teste: los pacientes con teste intracanalicular o intraabdominal tienen mayores tasas de infertilidad que los pacientes con testes inguinales.

Los mecanismos responsables de la infertilidad en la criptorquidia parecen mediados por efecto en las células de Leydig y Sertoli, así como anomalías en estructuras derivadas del conducto de Wolff (epidídimo y conducto deferente) lo cual añade dificultades de transporte de un espermatozoides insuficiente^(1,5).

Los estudios referentes a fertilidad en pacientes pediátricos son difíciles y exigen tiempos de observación muy prolongados, lo cual dificulta la homogeneidad de tratamiento y comparabilidad de las muestras. Recientemente, han comenzado ensayos clínicos con terapia coadyuvante con LHRH tras orquidopexia que parecen mejorar la tasa de fertilidad. Un estudio similar muestra mejoría de la fertilidad en pacientes tratados precozmente con hormona liberadora de gonadotropinas previa a orquidopexia^(2,7).

Riesgo de malignización

La criptorquidia incrementa el riesgo de presentar tumor testicular en la edad adulta en una proporción poco esclarecida (se han apuntado datos desde 2 a 8 veces más que la población general). El riesgo de malignización varía en función de la localización original del teste criptorquídico:

así, el riesgo de malignización en testes inguinales es del 1% y en intraabdominales el 5%.

El tipo de tumor más frecuente en testes que quedan retenidos (sin tratar) en el abdomen es el seminoma (74%), sin embargo, en los tumores aparecidos sobre testes criptorquídicos adecuadamente tratados mediante orquidopexia, independientemente de su localización original, son predominantemente tumores de células germinales no seminomatosos (63%)⁽¹⁾.

Existen dos teorías para explicar el incremento del riesgo de tumores en testes criptorquídicos: la primera se basa en el potencial carcinógeno del ambiente en que se encuentra un teste no descendido. En base a esta teoría se preconiza un tratamiento precoz de la criptorquidia, para minimizar el efecto negativo del ambiente sobre el teste. En este sentido, estudios retrospectivos muestran que la orquidopexia más tardía (después de los 10 años) se asocia con un riesgo multiplicado por 6 de presentar un tumor testicular. La otra teoría atribuye el riesgo de malignización a una disgenesia testicular, postulando que existe una etiología hormonal o disgenética que favorece simultáneamente la criptorquidia y el tumor testicular. En pacientes con criptorquidia, el 20% de los tumores aparecen en el teste contralateral normodescendido, dicho de otra manera, el teste normodescendido presenta igualmente un importante riesgo relativo de malignización^(1,6).

Aspectos cosméticos y psicosociales

En el caso de ausencia congénita de testículo, o necesidad de orquidectomía por atrofia, se ofrece al paciente y a la familia la posibilidad de la colocación de una prótesis testicular que restituya el aspecto anatómico normal al escroto. En general, suele implantarse una prótesis de tamaño pequeño en la primera infancia para minimizar la hipoplasia escrotal. Esta se recambiaría en torno a la pubertad por una de tamaño más acorde con el teste adulto.

ESCROTO AGUDO

Concepto de escroto agudo

El escroto agudo es un cuadro clínico bien definido que se caracteriza por dolor e inflamación escrotal de aparición súbita. Puede deberse a múltiples causas, de entre las cuales es de vital importancia discriminar la hernia inguinal incarcerada y la torsión testicular, ya que son dos cuadros que requieren un manejo concreto y muy urgente.

El cuadro clínico se define por un dolor escrotal generalmente intenso de instauración aguda que puede acompañar-

se de cortejo vegetativo (diaforesis, hipotensión, náuseas y vómitos). En lactantes y pacientes que no pueden expresarse verbalmente es importante recordar que ante un cuadro de irritabilidad con o sin vómitos deberemos siempre explorar con detenimiento el área inguinoescrotal^(8,9).

Manejo diagnóstico

La anamnesis concordante con instauración brusca de dolor súbito a nivel inguinoescrotal que puede irradiarse hacia la región lumbar o abdomen y cuadro vegetativo acompañante orienta el diagnóstico.

En la exploración física encontraremos un hemiescroto flogótico, tumefacto, eritematoso y doloroso a la palpación. En la torsión testicular podemos encontrar un teste horizontalizado cuya elevación en la exploración incrementa el dolor (signo de Prehn). El reflejo cremastérico estará abolido en el lado afecto. En estadios avanzados de la torsión, generalmente con infarto testicular encontraremos empastamiento de las cubiertas testiculares, muy adheridas al teste que está aumentado de tamaño.

La ecografía Doppler escrotal es una exploración ineludible en el escroto agudo. Ofrece una gran sensibilidad y especificidad para el diagnóstico de la patología escrotal. La valoración del flujo escrotal mediante Doppler será crucial en el diagnóstico de torsión testicular y, por lo tanto, en la indicación de cirugía urgente. La valoración del flujo testicular en niños prepúberes puede ser dificultoso con Doppler.

Torsión testicular

La torsión testicular consiste en un giro completo (o varios) del órgano testicular sobre sí mismo que comprime las estructuras vasculares del pedículo y resulta en una isquemia del órgano que a las pocas horas de su instauración produce daños irreversibles y necrosis testicular.

Es el cuadro escrotal agudo más grave porque, si no se trata a tiempo, puede ocasionar la pérdida de la gónada.

Existen dos picos de incidencia de torsión testicular en la edad pediátrica, en el periodo neonatal y durante la pubertad, aunque puede aparecer en cualquier momento durante la infancia. La incidencia estimada es de 1 cada 400 varones menores de 25 años^(8,10).

Hay dos tipos de torsión testicular según la altura de la rotación: la extravaginal, que sucede por encima de la cubierta vaginal y en niños es prácticamente exclusiva de los neonatos, y la intravaginal, la más frecuente en la población pediátrica. La intravaginal se debe a una posición muy horizontalizada del teste con fallo de fijación del teste a la vaginal.

Los testes criptorquídicos (inguinales o abdominales) presentan un riesgo superior de torsión testicular, y la historia clínica y la exploración atípicas pueden retrasar el diagnóstico en estos casos.

Si hay una sospecha firme de torsión testicular según la historia clínica, hallazgos semiológicos y hallazgos ecográficos está indicada una exploración quirúrgica urgente, ya que la viabilidad de la gónada detorsionada depende del tiempo que haya transcurrido desde la instauración de la torsión hasta su resolución. En las detorsiones practicadas en las primeras 4-6 horas, la viabilidad de la gónada es prácticamente del 100%. A partir de las 12 horas desde el inicio del cuadro la viabilidad desciende drásticamente hasta el 20% y cuando han transcurrido más de 24 horas no hay ninguna probabilidad de encontrar un teste viable.

El abordaje tradicional se realiza mediante escrototomía, con exploración y detorsión de la gónada que se envuelve en compresas templadas para reactivar su reperusión. Si una vez realizadas estas maniobras el órgano tiene aspecto viable, se fija a las cubiertas adecuadamente para evitar una recidiva de la torsión. Si por el contrario el teste no recupera la coloración tras la detorsión y muestra un aspecto francamente necrótico habrá que optar por la orquidectomía. El tejido testicular atrófico dejado *in situ* puede dañar el teste contralateral por mecanismos no del todo aclarados (posiblemente autoinmunitarios), aunque no hay evidencia actual de que esto tenga repercusión clínica en términos de fertilidad y paternidad a largo plazo. Está indicado realizar en la misma cirugía urgente una exploración y pexia del contralateral, ya que la anomalía de la fijación testicular que propicia la torsión (malformación en "badajo de campana") a menudo es bilateral, así se evitarían torsiones futuras.

Se describe una alternativa que es la detorsión manual no quirúrgica del teste bajo sedación, procedimiento poco empleado en niños. Consiste en girar el teste a través de la piel y las cubiertas testiculares (clásicamente se asume que el teste se torsiona de lateral hacia medial, pero hasta un tercio de los casos pueden presentar el giro en el sentido contrario) para resolver la torsión. El éxito de la maniobra se comprueba con la mejoría del dolor y la recuperación del flujo testicular en el Doppler. Esta maniobra no exime de una exploración quirúrgica porque es posible que persista una torsión parcial y es preciso fijar el teste para prevenir nuevos episodios de torsión.

Torsión testicular neonatal

La torsión testicular neonatal (en menores de 30 días de vida) es infrecuente, pero tiene entidad y características propias que merecen ser desgranadas por separado.

Incluye las torsiones prenatales (80%), accidente vascular que sucede intraútero, suele ser evidenciada en la exploración inmediata del recién nacido; y las postnatales (20%) en las que un paciente que presentaba testes normales al nacer manifiesta en sus primeros 30 días de vida una torsión del testículo. Las torsiones testiculares neonatales son típicamente extravaginales, es decir, implican al teste íntegro incluyendo las cubiertas, ya que la vaginal testicular en neonatos no está fijada a la pared escrotal.

Las torsiones neonatales suponen un 10-15% de todas las torsiones testiculares en la edad pediátrica. Posiblemente esta cifra está infraestimada, ya que muchos casos de atrofia testicular o *vanishing testis* pueden ser debidas a accidentes vasculares por torsión intraútero^(10,11).

La fisiopatología de la torsión testicular neonatal es desconocida. Se cree que la torsión prenatal ocurre cuando el teste ya ha descendido al escroto, pero antes de que se fije adecuadamente en él.

El manejo de la torsión testicular es controvertido⁽¹¹⁾. En el caso de la torsión prenatal con un teste ya atrófico, la atención debe centrarse en preservar el teste sano. No hay evidencia ni unanimidad en la necesidad de fijar el teste sano contralateral en la torsión testicular neonatal. En el caso de un paciente recién nacido con flogosis escrotal, hay varias opciones válidas de tratamiento, en tanto se desconoce la duración del cuadro: algunos grupos realizan exploración quirúrgica urgente para eventual detorsión (aunque la tasa de viabilidad en recién nacidos con torsión perinatal es bajísima), y otros plantean cirugía diferida para exploración y orquidectomía de restos con o sin pexia contralateral.

Epididimitis

Inflamación del epidídimo que cursa como escroto agudo. En pacientes prepúberes sin actividad sexual los agentes causales más frecuentemente encontrados son *Mycoplasma pneumoniae*, enterovirus y adenovirus. En pacientes sexualmente activos, los gérmenes más habituales son *Chlamydia* y *Neisseria gonorrhoeae*⁽⁸⁾.

Ante la sospecha de epididimitis solicitaremos una ecografía Doppler escrotal que mostrará conservación e incluso incremento del flujo al teste afecto, y sedimento y sistemático de orina y urinocultivo, aunque en niños prepúberes la etiología principal es vírica, con lo que puede manejarse con reposo y antiinflamatorios si el urinoanálisis resulta normal. En caso de infecciones bacterianas o de transmisión sexual, será preciso añadir el antibiótico adecuado a cada germen⁽⁸⁾.

Las orquitis (inflamación del teste) son menos frecuentes y pueden ser víricas (parotiditis, rubéola, parvovirus) o bacterianas por *Brucella*, por ejemplo.

Torsión de apéndice testicular

El apéndice testicular es un pequeño remanente embriológico del conducto de Muller situado en la región anterosuperior del teste. El apéndice del epidídimo es un pequeño vestigio del conducto de Wolff situado en la cabeza del epidídimo. Tienen forma pediculada y móvil que los predispone a torsionarse, originando un dolor testicular leve a moderado. En la exploración, encontraremos un teste doloroso a la palpación, en especial en la zona del apéndice torsionado y en la transluminación es posible visualizar un punto azul que corresponde con el apéndice infartado sobre el teste. La ecografía Doppler escrotal suele confirmar el diagnóstico y permite tratamiento conservador con antiinflamatorios y reposo⁽⁸⁾.

VARICOCELE

Concepto

El varicocele es una dilatación y tortuosidad anormal de las venas del plexo pampiniforme del cordón espermático a nivel del escroto, que es el plexo venoso responsable del drenaje sanguíneo de las venas testicular, pudenda y cremásterica. La gran mayoría (85-95%) aparecen en el hemiescroto izquierdo, ya que la anatomía del drenaje de la vena espermática en la vena renal izquierda (formando un ángulo de casi 90° con la vena renal) obliga a un flujo venoso muy vertical en contra de la gravedad. Sin embargo, en el lado derecho la vena espermática drena en la vena cava inferior en un ángulo mucho más suave. Se desconoce la etiología de este tipo de varicoceles primarios e idiopáticos, pero se cree que su fisiopatología debe estar relacionada con un mecanismo de incompetencia valvular de las venas a ese nivel⁽¹³⁾.

Es muy frecuente: aproximadamente el 15% de los adolescentes varones presentan varicocele. Sin embargo, solo el 10-15% de los varones con varicocele presentan problemas de fertilidad⁽¹⁴⁾.

Aunque sí se ha relacionado el varicocele con disminución del volumen testicular ipsilateral o con deterioro del espermograma, no hay evidencias del efecto del varicocele sobre las tasas de fertilidad o de paternidad.

Diagnóstico

El paciente con varicocele puede estar asintomático o consultar por molestias, pesadez o pinchazos a nivel del escroto. La valoración del varicocele debe comenzarse con el paciente en bipedestación. Si a la inspección se hace visible un aumento de tamaño del hemiescroto con masa de elementos tortuosos paratesticulares, nos encontramos ante un vari-

TABLA I. DIAGNÓSTICO DIFERENCIAL DEL AUMENTO DE TAMAÑO ESCROTAL INDOLORO.

Diagnóstico	Transluminación	Palpación
Varicocele	Opaca	“Saco de gusanos” retrotesticular
Tumor testicular	Opaca	Masa pétreo
Hidrocele	Translúcida	Líquido en torno al teste
Quiste funicular (hidrocele del cordón)	Translúcida	Discretamente tensa
Quiste de epidídimo	Translúcida	Quiste pequeño, bien definido y localizado

cocele grado III (visible). Pediremos al paciente que realice maniobra de Valsalva para evidenciar varicoceles leves solo palpables con Valsalva (grado I). La exploración continúa en decúbito supino. Esta maniobra ayuda a discriminar los varicoceles idiopáticos o primarios que disminuirán considerablemente de intensidad en decúbito de aquellos secundarios a obstrucción de la vena cava inferior que apenas se modifican con el cambio de posición.

Si el varicocele es derecho, persiste en decúbito supino, se ha instaurado de forma muy aguda, entonces habrá que descartar obstrucción (trombosis, masa abdominal...) de la vena cava inferior mediante ecografía Doppler abdominal.

En la palpación, encontraremos una masa blanda escrotal retrotesticular, compuesta por múltiples elementos tortuosos (venas dilatadas) que clásicamente se describe con aspecto de “bolsa de gusanos”.

Es importante valorar el tamaño testicular con orquímetro o mediante ecografía^(13,14).

El diagnóstico diferencial se establece con las masas escrotales indoloras, tales como tumores testiculares, hidroceles, quistes de epidídimo, etc. (Tabla I).

Clasificación

Existen varias clasificaciones, radiológicas y clínicas. Reseñamos aquí la clasificación clínica más extendida y aceptada por la *European Society for Paediatric Urology*. Hablaremos de varicocele subclínico o grado 0 cuando se trata de un varicocele detectado en una exploración ecográfica pero imperceptible en la exploración física. El grado I será un varicocele palpable exclusivamente en Valsalva, el grado II es palpable sin maniobra de Valsalva en bipedestación y el grado III es un varicocele evidente a la inspección, esto es, visible a través de la piel escrotal (Tabla II).

TABLA II. GRADOS DE VARICOCELE.

Grado 0 (subclínico)	Detectado en ecografía. Imperceptible en la exploración
Grado I	Palpable solo en Valsalva
Grado II	Palpable en bipedestación
Grado III	Visible a través de la piel escrotal

El grado de varicocele no guarda correlación con infertilidad o anomalías en el espermiograma en adultos. Los estudios realizados en adolescente relacionando grado de varicocele y tamaño testicular han tenido resultados discrepantes.

Manejo y tratamiento

Indicación quirúrgica

No existen pautas definidas y establecidas para el tratamiento del varicocele en la infancia. Las indicaciones de tratamiento activo (embolización, cirugía abierta por vía inguinal o técnicas laparoscópicas) son controvertidas y no hay evidencia de qué grupo de pacientes se beneficiarían de una corrección del varicocele. En la actualidad, se restringe el tratamiento quirúrgico para aquellos varicoceles que sean sintomáticos (pesadez, dolor), bilaterales o que condicione hipotrofia del teste afecto (diferencia de volumen mayor del 20% o 2 ml entre el teste afecto y el sano), así como alteraciones en el espermiograma en adultos^(15,16).

La gravedad del grado de varicocele no parece ser crucial en la decisión terapéutica aunque algunos autores preconizan el tratamiento activo para los casos de grado III incluso asintomáticos. Igualmente se han utilizado parámetros de flujo retrógrado valorado con Doppler (> 38 cm/s) como factores predictivos de hipotrofia testicular, pero de nuevo no existe evidencia de que esto implique deterioro de la tasa de fertilidad^(14,15).

El retraso del crecimiento del teste puede ser reversible con la corrección del varicocele en el adolescente o incluso de forma espontánea durante la pubertad en varicoceles sin tratar (manejo conservador)^(13,14).

Algunos estudios apuntan a que los niveles de LH y FSH basales pueden ser más predictivos de disfunción testicular que el volumen del teste, lo que sugiere la idea de valorar los niveles hormonales antes de tomar una decisión quirúrgica, pero no existen guías clínicas detalladas al respecto.

Un metaanálisis reciente encuentra una evidencia moderada de que el tratamiento del varicocele mejora el volumen testicular y el recuento de espermatozoides, pero los efectos

clínicos reales de estos cambios sobre las tasas de fertilidad son desconocidos^(17,18).

Los estudios para evaluar la fertilidad y paternidad en pacientes pediátricos son muy difíciles de diseñar y de llevar a cabo debido a prolongadísimo tiempo de estudio requerido⁽¹⁸⁾.

Los esfuerzos se centran ahora en intentar identificar los factores que caracterizan a los pacientes de riesgo (parámetros seminales, volumen testicular, flujo retrógrado, niveles hormonales...) para tratar precozmente a esos pacientes sin incurrir en el sobretreatmento de un problema muy común en la adolescencia y que en el 80% de los varones no acarrea problemas de fertilidad ni síntomas⁽¹⁶⁻¹⁸⁾.

Opciones de tratamiento

Las opciones de tratamiento son principalmente tres: a) tratamiento endovascular con embolización de las venas espermáticas, b) cirugía abierta por vía inguinal o subinguinal microquirúrgica y c) técnicas laparoscópicas de ligadura en bloque de plexo pampiniforme suprainguinal (técnica de Palomo) o bien técnicas con conservación de los linfáticos del plexo.

No existe evidencia de la superioridad de una técnica sobre las otras en la población pediátrica, si bien en adultos la tasa de éxito y complicaciones son más favorables en el abordaje microquirúrgico^(14,19). Las complicaciones del tratamiento del varicocele incluyen recidiva del varicocele (hasta 30%, dependiendo de la técnica), hidrocele secundario a sección de drenaje linfático (hasta 17%) o atrofia testicular⁽¹⁹⁾.

BIBLIOGRAFÍA

- Holcomb GW, Murphy PJ, Ostlie DJ. Ashcraft's Pediatric Surgery. 6ª ed. Philadelphia: Saunders-Elsevier 2014. p. 689-700.
- Radmayr C, Dogan HS, Hoebke P, Kocvara R, Nijman R, Silay S, et al. Management of undescended testis: European Association of Urology / European Society for Paediatric Urology Guidelines. J Ped Urol. 2016; 12: 335-43.
- Barthold JS, González R. The epidemiology of congenital cryptorchidism, testicular ascent and orchiopexy. J Urol. 2003; 170: 2396-401.
- Güven A, Kogan BA. Undescended testis in older boys: Further evidence that ascending testes are common. J Ped Surg. 2008; 43: 1700-4.
- Kokorowski PJ, Routh JC, Graham DA, et al. Variations in timing of surgery among boys who underwent orchidopexy for cryptorchidism. Pediatrics. 2010; 126: e576-82.
- Espósito C, Damiano R, González Sabin MA, et al. Laparoscopy-assisted orchidopexy: an ideal treatment for children with intra-abdominal testis. J Endourol. 2002; 16: 659-62.

7. Vincel B, Verkauskas G, Bilius V, Dasevicius D, Malcius D, Jones B, et al. Gonadotropin-releasing hormone agonist corrects defective mini-puberty in boys with cryptorchidism: a prospective randomized study. *Biomed Res Int*. 2018; 2018: 4651218.
8. Weiss DA, Jacobstein CR. Genitourinary emergencies. En: Shaw KN, Bachur RG, eds. *Fleisher and Ludwig's Text book of Pediatric Emergency Medicine*. 7th ed. Philadelphia: Wolters Kluwer; 2016. p. 1353.
9. Jefferies MT, Cox AC, Gupta A, Proctor A. The management of acute testicular pain in children and adolescents. *BMJ*. 2015; 350: h1563.
10. Thakkar HS, Yardley I, Kufeji D. Management of Paediatric Testicular Torsion - Are we adhering to Royal College of Surgeons (RCS) recommendations. *Ann R Coll Surg Engl*. 2018; 100: 397-400.
11. Monteilh C, Calixte R, Burjonrappa S. Controversies in the management of neonatal testicular torsion: a meta-analysis. *J Pediatr Surg*. 2018; (8). pii: S0022-3468(18)30436-6.
12. Abdelhalim A, Chamberlin JD, McAleer IM. A survey of the current practice patterns of contralateral testis fixation in unilateral testicular conditions. *Pediatr Urol*. 2018; 10: 156-60.
13. Skoog SJ, Roberts KP, Goldstein M, Pryor JL. The adolescent varicocele: what's new with an old problem in young patients? *Pediatrics*. 1997; 100: 112-21.
14. Macey MR, Owen RC, Ross SS, Coward RM. Best practice in the diagnosis and treatment of varicocele in children and adolescents. *Ther Adv Urol*. 2018; 10: 273-82.
15. Locke JA, Noparast M, Afshar K. Treatment of varicocele in children and adolescents: a systematic review and meta-analysis of randomized controlled trials. *J Ped Urol*. 2017; 13: 437-45.
16. Kolon TF. Evaluation and management of the adolescent varicocele. *J Urol*. 2015; 194: 1194-201.
17. Guarino N, Tadini B, Bianchi M. The adolescent varicocele: the crucial role of hormonal tests in selecting patients with testicular dysfunction. *J Pediatr Surg*. 2003; 38: 120-3.
18. Kolon TF, Clement MR, Cartwright L, et al. Transient asynchronous testicular growth in adolescent males with varicocele. *J Urol*. 2008; 180: 1111-4.
19. Barroso JU, Andrade DM, Novaes H, Netto JM, Andrade J. Surgical treatment of varicocele in children with open and laparoscopic Palomo technique: a systematic review of the literature. *J Urol*. 2009; 181: 2724-8.

Original

Puesta al día en el manejo del hipospadias

C. RUIZ HIERRO

Servicio de Cirugía Pediátrica. Hospital Universitario de Burgos.

RESUMEN

El hipospadias es la malformación congénita más frecuente del pene. El diagnóstico se realiza al nacimiento y es primordial explicar a los padres las características de la malformación, su repercusión funcional y el plan terapéutico a seguir. El tratamiento es quirúrgico y se recomienda llevarlo a cabo antes de la edad escolar. Los objetivos de la cirugía son funcionales además de estéticos. Puesto que hay una gran variabilidad en cuanto a presentación clínica y severidad, existen múltiples técnicas quirúrgicas.

Palabras clave: Hipospadias; Malformación genital; Urología pediátrica.

ABSTRACT

Hypospadias is the most common congenital malformation of the penis. The diagnosis is made at birth and it is essential to explain to the parents the characteristics of the malformation, its functional repercussion and the therapeutic objectives. Surgical treatment is recommended before school age. The objectives of the surgery are functional as well as aesthetic. Because there is great variability in clinical presentation and severity, there are multiple surgical techniques.

Key words: Hypospadias; Genital malformation; Pediatric urology.

INTRODUCCIÓN

El hipospadias es una malformación congénita del pene que se caracteriza por la localización anómala del meato urinario. Este puede localizarse en cualquier lugar de la cara anterior del pene, desde el glande hasta el periné. A menudo suele acompañarse del desarrollo incompleto del prepucio e incurvación peneana.

El hipospadias es la malformación congénita más frecuente del pene y afecta a 1 de cada 200-300 varones recién nacidos.

ETIOPATOGENIA

En el hipospadias existe una interrupción del desarrollo normal del pene que se traduce en una hipoplasia de la uretra y de las estructuras que la rodean. Cuanto más precoz es dicha interrupción, más proximal y complejo es el defecto.

La etiología es multifactorial, se ha sugerido que están involucrados factores endocrinos, genéticos y ambientales.

- **Endocrinos.** Se ha propuesto que el hipospadias es consecuencia de una alteración en la estimulación androgénica necesaria para el desarrollo de los genitales externos masculinos. Puede ocurrir por un déficit en la producción de andrógenos fetales y placentarios, por la falta de conversión de testosterona en dihidrotestosterona por la 5- α -reductasa o por la insensibilidad de los receptores hormonales.

Correspondencia: Cristina Ruiz Hierro. Servicio de Cirugía Pediátrica. Hospital Universitario de Burgos.
Avenida Islas Baleares, 3. 09006 Burgos
Correo electrónico: cristinaruizhiero@hotmail.com

© 2019 Sociedad de Pediatría de Asturias, Cantabria, Castilla y León
Este es un artículo de acceso abierto distribuido bajo los términos de la licencia Reconocimiento-No Comercial de Creative Commons (<http://creativecommons.org/licenses/by-nc/2.5/es/>), la cual permite su uso, distribución y reproducción por cualquier medio para fines no comerciales, siempre que se cite el trabajo original.

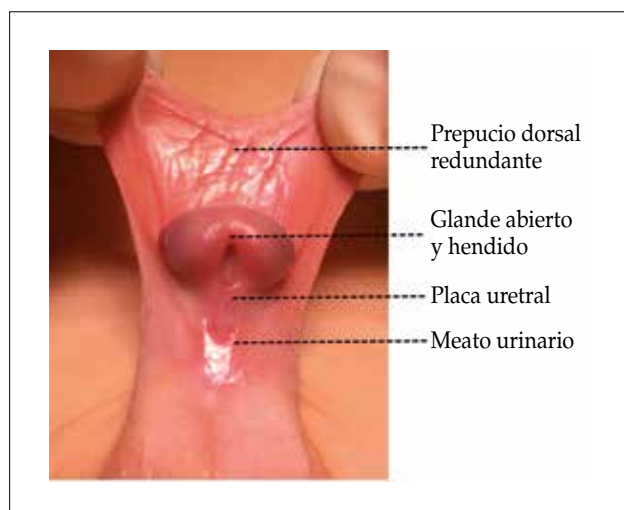


Figura 1. Hipospadias peneano medio.

- **Ambientales.** El aumento de la incidencia de hipospadias en los últimos 20 años sugiere la existencia de factores ambientales que actúan como disruptores hormonales. Se han relacionado productos procedentes de la contaminación atmosférica como fertilizantes e insecticidas.
- **Genéticos.** La incidencia es del 5-25% entre familiares de primer grado: si hay 1 familiar afecto, el riesgo de tener un hijo o un hermano con hipospadias es del 10%; si hay 2 familiares afectados, el riesgo es del 25%.

PRESENTACIÓN CLÍNICA

La exploración física es suficiente para confirmar el diagnóstico de hipospadias al nacimiento. Las características a tener en cuenta son (Fig. 1):

- **Localización del meato urinario.** El hipospadias se clasifica en función de la localización del meato urinario en distal (65-70% de los casos), medio y proximal (Tabla I). En estos pacientes la uretra es sustituida por la placa uretral, que es el segmento que une el meato nativo con el glande.
- **Tamaño del pene.** En el recién nacido es de 3,5 cm de media medido desde la punta del glande hasta el pubis. Hablamos de micropene cuando es menor de 2,5 cm.
- **Incurvación peneana.** En casos severos la incurvación es evidente con el pene en reposo, en otras ocasiones serán los padres los que detecten la incurvación durante la erección o la micción.

TABLA I. CLASIFICACIÓN DEL HIPOSPADIAS SEGÚN LA LOCALIZACIÓN DEL MEATO.

Distal

- Glandar
- Coronal
- Subcoronal

Medio

- Peneano medio

Proximal

- Peneano proximal
- Penoescretal
- Escrotal
- Perineal

- **Características del glande.** El glande no tiene la forma cónica habitual, está abierto en la cara anterior y presenta una superficie plana o hendida.
- **Forma del prepucio.** El prepucio no rodea el pene por completo, está abierto en la parte anterior y es redundante en la parte posterior.
- **Características del escroto.** Cuanto más proximal es la localización del meato, mayor probabilidad de escroto bífido o transposición peno-escrotal (el escroto ocupa una posición superior y anterior con respecto al pene).
- **Anomalías asociadas.** La hernia inguinal (9-15%) y la criptorquidia (10%) son las más frecuentes. La incidencia de anomalías de la vía urinaria superior es similar a la población general. Cuando se asocian malformaciones en otros aparatos y sistemas (esqueléticas, cardíacas, etc.) debemos descartar síndromes complejos asociados a hipospadias (menos del 10%).

Ante un hipospadias proximal asociado a maldescenso testicular, escroto bífido o micropene, es preciso excluir "anomalías del desarrollo sexual" (ADS) (Tabla II).

Una vez realizado el diagnóstico, es fundamental informar adecuadamente a la familia sobre la patología de su hijo, su importancia clínica y el plan terapéutico a seguir. Nuestra recomendación es derivar al paciente a cirugía pediátrica alrededor de los 3-6 meses de edad para aportar información sobre objetivos del tratamiento, tipo de intervención y posibles complicaciones.

La importancia clínica del hipospadias reside en su repercusión sobre la función miccional y sexual; y está determinada por varios factores. En primer lugar, la localización anómala del meato urinario hace difícil dirigir el chorro miccional que tiende a ir hacia los pies del niño en lugar de proyectarse hacia delante; esto le obliga a orinar sentado en lugar de hacerlo de pie. Por este mismo motivo, podría causar infer-

TABLA II. PRUEBAS COMPLEMENTARIAS A REALIZAR ANTE LA SOSPECHA DE ANOMALÍAS DEL DESARROLLO SEXUAL (ADS).

Cariotipo
• De sangre periférica
Estudio hormonal
• 17-hidroxiprogesterona
• Deshidroepiandrosterona y progesterona
• Testosterona, FSH y LH
• Cortisol y ACTH basales
• Hormona antimulleriana e inhibina B
• Esteroides en orina
Ecografía abdominal
• Determinar presencia de útero, gónadas y/o vagina

tilidad al disminuir la efectividad del eyaculado. En segundo lugar, la incurvación peneana puede interferir en la actividad sexual causando dolor con la erección y dificultad para el coito. Por último, el aspecto del pene hipospádico puede tener repercusión en el desarrollo psicosexual del paciente.

TRATAMIENTO

Los objetivos del tratamiento quirúrgico son corregir la incurvación peneana, construir una uretra de calibre adecuado, llevar el meato urinario próximo a la punta del glande y conseguir una apariencia estética aceptable.

No existe consenso sobre la edad ideal para efectuar el tratamiento quirúrgico, que suele realizarse entre los 6 y 18 meses. Nuestra preferencia es indicar la cirugía a partir del año de edad para corregir el defecto antes de la escolarización del niño y evitar secuelas psicológicas.

El tratamiento hormonal preoperatorio se ha utilizado en algunos casos de hipospadias proximal con pene pequeño. Existen numerosos protocolos de estimulación androgénica pero no existe consenso en cuanto a tipo de hormona, vía de administración y dosis. No está claro el beneficio que aporta a la cirugía ni los posibles efectos secundarios que pueden tener a largo plazo, por lo que su uso es controvertido.

La cirugía del hipospadias requiere del manejo de diferentes técnicas quirúrgicas para abordar tanto los casos leves de hipospadias distal en los que prácticamente solo es preciso corregir el prepucio; hasta los casos más severos de hipospadias proximal en los que hay que construir la uretra desde la base del pene y corregir una incurvación peneana grave. En el hipospadias distal basta una intervención para corregir el defecto (cirugía en un tiempo), en el hipospadias proximal con incurvación grave serán necesarias al menos

dos intervenciones para su corrección completa (cirugía en dos tiempos).

La reparación quirúrgica debe incluir:

- **Ortoplastia.** Corrección de la incurvación hasta conseguir un pene recto. Para determinar el grado de incurvación realizaremos una erección artificial en quirófano. Se considera que la incurvación es clínicamente significativa cuando supera los 30 grados.
- **Uretroplastia.** Construcción de la neouretra desde el meato nativo hasta el glande. Podemos llevarla a cabo mediante la tubulización de la placa uretral o el empleo de colgajos cutáneos o injertos libres.
- **Glanduloplastia.** Cierre del glande abierto para darle forma cónica.
- **Prepucioplastia.** Realizaremos circuncisión o reconstrucción del prepucio.

En el postoperatorio se deja sonda vesical para proteger la neouretra, nuestra preferencia es dejarla a doble pañal para comodidad del paciente y de sus familiares, permitiendo el alta precoz a domicilio. Realizamos cura oclusiva para disminuir el sangrado y el edema postoperatorios. Se administran antibióticos y espasmolíticos hasta la retirada de la sonda vesical alrededor de los 5-7 días, además de analgesia para control del dolor.

COMPLICACIONES

Las complicaciones más frecuentes son la fístula y la estenosis de la nueva uretra. También se ha descrito la recurrencia de la incurvación. La aparición de complicaciones es mayor cuanto más severo es el hipospadias: menor del 10% en hipospadias distal y alrededor del 25% en hipospadias proximal. Para disminuir el número de complicaciones es fundamental asegurar un buen aporte vascular a los tejidos y evitar la infección. La adecuada elección de la técnica quirúrgica y la delicada manipulación de los tejidos durante la cirugía son prioritarios para obtener un buen resultado.

SEGUIMIENTO A LARGO PLAZO

Es necesario realizar seguimiento hasta la adolescencia para detectar complicaciones y alteración funcional (miccional o sexual).

El flujo miccional está disminuido de forma significativa en pacientes operados de hipospadias, aunque esto parece no tener repercusión clínica. Ante la aparición de clínica miccional baja debemos descartar estenosis uretral.

Los pacientes intervenidos de hipospadias presentan cierto grado de insatisfacción respecto al aspecto y al tamaño del pene, más cuanto más proximal el meato, pero su función sexual no difiere de la población general. Por ello, en pacientes de riesgo es importante proporcionar una transición adecuada entre los servicios pediátricos y la urología de adultos.

BIBLIOGRAFÍA

1. Díaz Naranjo S, Crespo Martínez L, García-Matres MJ, et al. Hipospadias primario. *Arch Esp Urol*. 2014; 67: 46-53.
2. Duckett JW, Baskin LS. Hypospadias. In: Gillenwater JY, Grayhack JT, Howards SS, Mitchell ME, eds. *Adult and Pediatric Urology*. 3rd ed. St. Louis: Mosby; 1996.
3. Guerrero-Fernández J, Azcona San Julián C, Barreiro Conde J, et al. Guía de actuación en las anomalías de la diferenciación sexual (ADS)/desarrollo sexual diferente (DSD). *An Pediatr (Barc)*. 2018; 89: 263-322.
4. Patrick Murphy J. Hypospadias. En: Holcomb G, Murphy J, Ostlie D, eds. *Ashcraft's Pediatric Surgery*. 6^a ed. Philadelphia: Elsevier; 2014.
5. Serrano Durbá A, Cortés Sáez J, Domínguez Hinarejos C, et al. Hipospadias. *Rev Esp Pediatr*. 2012; 68: 290-4.
6. Springer A, Tekgul S, Subramaniam R. An Update of Current Practice. *Eur Urol Suppl*. 2016; 16: 8-15.
7. Tekgül S, Dogan S, Hoebeke P, et al. Guidelines on Paediatric Urology 2015. European Society for Paediatric Urology (ESPU). www.espu.org.
8. Wong YS, Tam YH, Pang KKY, et al. Incidence and diagnoses of disorders of sex development in proximal hypospadias. *J Pediatr Surg*. 2018; 53: 2498-50.

Original

Patología peneana y vulvar en la edad pediátrica

J.M. PRADILLOS SERNA, S. FUENTES CARRETERO, S. GONZÁLEZ MARTÍNEZ, S. VALLADARES DÍEZ,
R. CARBAJO MARTÍN, E. ARDELA DÍAZ

Servicio de Cirugía Pediátrica Complejo Asistencial Universitario de León.

RESUMEN

La patología del pene y la vulvar en niñas es un motivo de consulta muy frecuente en urología pediátrica y suele ser origen hasta de consultas por problemas que no lo son, como las adherencias balanoprepuciales, la fimosis –fisiológica en el recién nacido y lactante– o el tamaño, que siempre preocupa por defecto.

Describimos los principales procesos que solemos encontrar en consulta tanto de urología pediátrica como en atención primaria.

Palabras clave: Fimosis; Balanitis; Incurvación de pene; Micropene; Himen imperforado; Sinequias vulvares.

ABSTRACT

The pathology of the penis as well as the vaginal pathology in girls are a very frequent presentation in Pediatric Urology and usually comes from consultations for problems that are not, such as balanopreputial adhesions, phimosis, or the size of the penis that always worries about.

We will describe the main processes that we find in consultation urology and primary care.

Key words: Phimosis; Balanitis; Penis twisting; Micropene; Imperforate hymen; Vulvar synechia.

PATOLOGÍA PENEANA

Fimosis

El enfoque de los niños con fimosis, entendida como el estrechamiento del prepucio que no permite descubrir el glande, ha sido motivo de debate durante muchos años. Entendido así, al nacimiento, el 95% de los niños presenta fimosis. Si bien la tendencia a largo plazo de la fimosis es su resolución espontánea (solo el 1-2% de los adolescentes de 17 años mantienen la fimosis^(1,2), a los 3 años el 90% de los prepucios descienden totalmente) (Fig. 1). Hay motivos para plantearse un punto de corte a la edad de 3-4 años, momento en que la mayoría de los que la solucionarán espontáneamente ya la habrán resuelto, solos o con ayuda mediante retracciones suaves, no forzadas. Antes de los 3 años no procede realizar retracciones y solo se debe mantener la higiene apropiada de la zona, y evitar asimismo las irritaciones del área del pañal. Es alrededor de dicha edad (3-4 años) también el momento adecuado para realizar una corrección quirúrgica, si procede, con las menores repercusiones psicológicas y el postoperatorio más favorable. No hay consenso para apoyar el intento de prevención de una posible infección urinaria sobre la base de una corrección neonatal de la fimosis^(3,4). Aunque en diversos estudios el riesgo relativo de desarrollar una infección urinaria en los niños no circuncidados es mayor⁽⁴⁾, de 4 a 10 veces más,

Correspondencia: José María Pradillos Serna. Servicio de Cirugía Pediátrica. Complejo Asistencial Universitario de León.
C/ Altos de Nava, s/n. 24071 León
Correo electrónico: josepradillos@gmail.com

© 2019 Sociedad de Pediatría de Asturias, Cantabria, Castilla y León
Este es un artículo de acceso abierto distribuido bajo los términos de la licencia Reconocimiento-No Comercial de Creative Commons (<http://creativecommons.org/licenses/by-nc/2.5/es/>), la cual permite su uso, distribución y reproducción por cualquier medio para fines no comerciales, siempre que se cite el trabajo original.

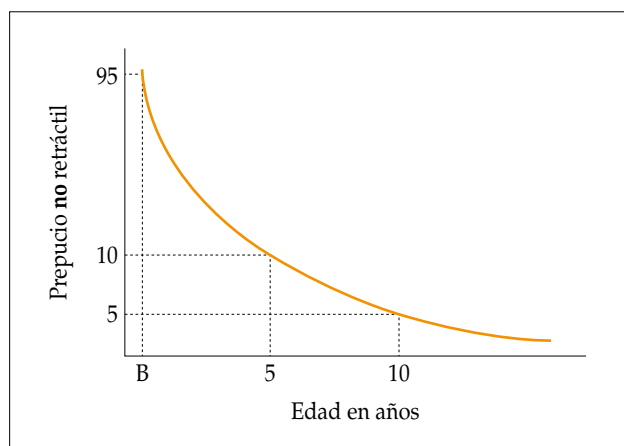


Figura 1. Grado de retracción prepucial según la edad.

especialmente en el primer año de vida, el riesgo absoluto de desarrollarla en estas edades es bajo, del 1%, y por ello la magnitud del efecto protector sería baja. La intervención puede tener sus complicaciones.

Por lo tanto, salvo que tengamos motivos, en las infecciones de orina que pensemos que puedan estar favorecidas por esa fimosis o balanitis de repetición (2 procesos), se debería esperar hasta después de los 3 años para proceder a un intento terapéutico con corticoides tópicos (betametasona al 0,05% o clobetasona)^(5,6) por un periodo máximo de 2 meses, tiempo en el cual se adiestrará a la familia para que realice asimismo retracciones progresivas del prepucio, siempre suaves y no forzadas, sin producir dolor ni fisuras. En caso de fallo terapéutico, se derivará al niño al cirujano infantil para valorar el tratamiento quirúrgico a los 4 años.

Las contraindicaciones de la circuncisión comprenden coagulopatía, infección local aguda y anomalías congénitas del pene, especialmente hipospadias o pene enterrado, ya que es posible que se necesite el prepucio para practicar una intervención reconstructiva^(7,8). La circuncisión infantil conlleva una morbilidad importante y no debe recomendarse sin un motivo médico (grado de comprobación científica: 2, grado de recomendación: B)⁽⁹⁻¹²⁾. Como opción terapéutica conservadora para la fimosis primaria, puede administrarse una pomada o crema de corticoide (0,05-0,1%) dos veces al día durante 20-30 días⁽¹³⁻¹⁶⁾ (grado de comprobación científica: 1, grado de recomendación: A). Este tratamiento carece de efectos secundarios y las concentraciones sanguíneas medias de cortisol no son significativamente diferentes de las de un grupo no tratado de pacientes⁽¹⁷⁾ (grado de comprobación científica: 1). La aglutinación del prepucio no responde al tratamiento con esteroides⁽¹⁴⁾ (grado de comprobación científica: 2).

Adherencias balanoprepuciales y quistes de esmegma

Son fisiológicas y normales dentro del desarrollo del niño; no hay una edad fija para que se liberen. Se puede esperar hasta los 15 años, aunque el riesgo de balanitis y parafimosis debe considerarse en la necesidad de circuncidar. Para evitar esto basta enseñar a hacer un aseo adecuado y explicar que se van a ir liberando espontáneamente. Compuestos locales como algunos estrógenos y corticoides tópicos se han utilizado para su manejo y liberación, sin embargo, no se ha comprobado seriamente su utilidad y mucho menos si se entiende como parte de procesos fisiológicos en el desarrollo del niño. Se deben derivar solo los casos de balanitis de repetición.

Los quistes de esmegma son acumulaciones de un material lipídico blanquecino en la zona de las adherencias balanoprepuciales; a medida que estas se van liberando los quistes se van resolviendo, por lo tanto, tampoco implican necesidad de operar. En el diagnóstico diferencial se puede confundir con pus, pero un niño con balanopostitis tiene además un pene enrojecido y muy doloroso.

Balanitis y balanopostitis

La balanopostitis es una afección inflamatoria infecciosa, que puede o no dar pus y es producida por virus o bacterias, gram negativos o grampositivos, de la zona. Suele estar asociada a fimosis y adherencias balanoprepuciales y el manejo es local; se puede indicar solo aseo, pero se puede agregar ungüento antibiótico (cloranfenicol o gentamicina, polimixina, etc.), con lo que mejora en dos o tres días. Siempre se deben indicar analgésicos y antiinflamatorios, por lo sintomático del cuadro en algunos pacientes que incluso puede ser causa de retención urinaria. Si el niño está con fiebre, se debe buscar otra causa.

Balanitis xerótica obliterante

La balanitis xerótica obliterante (BXO) es una enfermedad crónica inflamatoria de causa desconocida que puede afectar al prepucio, glándula, meato o uretra. Es la variante masculina del liquen escleroso. Su nombre deriva de tres componentes de la enfermedad, balanitis –inflamación crónica del glándula–, xerótica –aspecto anormalmente seco de la lesión–, obliterante –puede causar estenosis uretral–. La verdadera incidencia es incierta. En niños con fimosis se estima una incidencia entre el 9 y el 50% según las series⁽⁷⁻⁹⁾.

El tratamiento recomendado es la circuncisión completa, pero también se han descrito otros tratamientos alternativos o coadyuvantes con corticoides e inmunosupresores como el tracolimus.

Parafimosis

Se produce al retraer un prepucio relativamente estenótico sin dejarlo otra vez cubriendo el glande. El anillo del prepucio puede actuar como un torniquete, dando lugar a la congestión venosa, edema en el glande y prepucio.

La corrección de la parafimosis debe realizarse inmediatamente colocando el prepucio en su posición anatómica normal. Esta maniobra de reducción se puede hacer en la camilla de urgencias con lubricante urológico. Hay quien prefiere el bloqueo anestésico de la raíz del pene o incluso la anestesia general. Se trata de aplicar lubricante, comprimir el pene cubriéndolo con ambas manos durante unos minutos para reducir el edema y empujar el glande con el pulgar hacia la raíz del pene a la vez que con el índice y el dedo medio arrastras el prepucio en sentido apical hasta cubrir el glande.

Incurvación del pene

Suele asociarse a hipospadias, pero puede ser un pene, generalmente de aspecto normal en estado flácido, que se incurva en erección. Una curvatura superior a 30 grados se considera clínicamente significativa y una superior a 60 grados puede dificultar un coito satisfactorio en la edad adulta (grado de comprobación científica: 4).

Como solo se observa durante las erecciones, recomendamos a los padres o al niño si es mayor que hagan unas fotografías en distintas proyecciones cuando tenga el pene en erección.

La curvatura del pene puede ser ventral, dorsal o lateral. La mayoría de las curvaturas ventrales se asocian a hipospadias por *chordee* o a displasia ventral de los cuerpos cavernosos⁽⁶⁾. Asimismo, la curvatura dorsal se asocia principalmente a epispadias⁽⁷⁾. La curvatura del pene aislada no es frecuente, con una incidencia del 0,6%⁽⁸⁾ (grado de comprobación científica: 2). La curvatura está causada por la asimetría de los cuerpos cavernosos⁽⁶⁻⁹⁾.

La curvatura del pene se libera a menudo mediante un desguantamiento (*degloving*) del pene (curvatura [*chordee*] cutánea) y una extirpación del tejido conjuntivo de la curvatura genuina en la superficie ventral del pene. La placa uretral posee tejido conjuntivo bien vascularizado y no causa curvatura en la mayoría de los casos. La curvatura residual se debe a una desproporción del cuerpo y requiere un enderezamiento del pene, en su mayor parte mediante una ortoplastia dorsal (modificación de la plicatura dorsal de Nesbit)⁽⁹⁾ (grado de comprobación científica: 3, grado de recomendación: B).

La edad de intervención dependerá de la preocupación del chico y los padres. Hay que valorar que lo que nos planteamos es que pueda hacer un coito sin dificultad.

TABLA I. DIMENSIONES NORMALES DEL PENE.

Edad	Media ± DE	Media -2,5 DE
RN a término	3,5 ± 0,4	2,4
6 meses	3,9 ± 0,8	1,9
6-12 meses	4,3 ± 0,8	2,3
1-2 años	4,7 ± 0,8	2,6
2-3 años	5,1 ± 0,9	2,9
4-5 años	5,7 ± 0,9	3,3
5-6 años	6,0 ± 0,9	3,5
6-7 años	6,1 ± 0,9	3,9
7-8 años	6,2 ± 0,9	3,7
8-9 años	6,3 ± 1,0	3,8
9-10 años	6,3 ± 1,0	3,8
10-11 años	6,4 ± 1,1	3,7
Adulto	13,3 ± 1,6	9,3

Tomada de P.A. Lee, *Consensus statement on management of intersex disorders. International Consensus Conference on Intersex*

Micropene

El micropene es un pene con una configuración normal de al menos 2,5 desviaciones estándar (DE) por debajo de las medidas normales. Las dimensiones "normales" se recogen en la tabla I.

Se debe diferenciar del pene enterrado que se trata de un pene cuyo eje y longitud son normales, pero está cubierto y oculto por excesiva grasa a nivel suprapúbico y abdominal.

PATOLOGÍA VULVAR

Himen imperforado

Es la malformación genital obstructiva más frecuente en las niñas, y se ha descrito cierta prevalencia familiar⁽¹¹⁾. En el periodo neonatal o en la infancia temprana, se presenta como una fina membrana blanquecina que obstruye el introito vaginal, que protruye por una acumulación de secreción mucosa vaginal (mucocolpos). No obstante, la mayoría de las veces pasa inadvertido hasta la pubertad, donde se inicia como una membrana azulada protruyente junto con amenorrea primaria, un correcto desarrollo de los caracteres sexuales, dolor abdominal cíclico e, incluso, una masa pélvica palpable. El tratamiento consiste en la himenectomía mediante una incisión en "estrella"⁽¹²⁾. El momento

idóneo para la cirugía, si la paciente está asintomática, es la pubertad, pues el estímulo estrogénico favorece la cicatrización de la mucosa himeneal.

Sinequias vulvares

Las sinequias vulvares, o fusión labial, son procesos muy frecuentes que en ocasiones se confunden con la atresia vaginal. Se trata de un proceso adquirido, como consecuencia de una inflamación previa (vulvovaginitis) que causa la adhesión de los labios menores, los cuales aparecen como una delgada membrana semitransparente. Excepcionalmente, puede producir obstrucción urinaria si se prolongan anteriormente hacia el clítoris. El tratamiento es muy sencillo, no siempre necesario, y consiste en despegarlos con una pinza hemostática o "mosquito" hasta la horquilla vulvar. Para evitar la recidiva debe aplicarse lubricante urológico con tetracaína los primeros días y después vaselina estéril diariamente hasta los 15 días, que es el tiempo de regeneración del epitelio. Aun así, es frecuente la recidiva y solo la vigilancia materna con la separación diaria de los labios durante el baño la previene eficazmente⁽¹³⁾.

BIBLIOGRAFÍA

1. American Academy of Pediatrics. Task Force on Circumcision. Circumcision policy statement. *Pediatrics*. 1999; 103: 686-93.
2. American Academy of Pediatrics. Report of the Task Force on Circumcision. *Pediatrics*. 1989; 84: 388-91.
3. Schoen EJ. Benefits of newborn circumcision: is Europe ignoring medica. *Arch Dis Child*. 1997; 77: 258-60.
4. Schoen EJ, Colby CJ, Ray GT. Newborn circumcision decreases incidence and costs of urinary tract infections during the first year of life. *Pediatrics*. 2000; 105: 789-93.
5. Golubovic Z, Milanovic D, Vukadinovic V, Rakic I, Perovic S. Pediatric treatment of phimosis in boys. *Br J Urol*. 1996; 78: 786-8.
6. Pugliese JM, Morey AF, Peterson AC. Lichen sclerosus: review of the literature and current recommendations for management. *J Urol*. 2007; 178: 2268-76.
7. Kiss A, Király L, Kutasy B, Merksz M. High incidence of balanitis xerótica obliterans in boys with phimosis: prospective 10-year study. *Pediatr Dermatol*. 2005; 22: 305-8.
8. Bochove-Overgaauw DM, Gelders W, De Vylder AM. Routine biopsies in pediatric circumcision: (non) sense? *J Pediatr Urol*. 2009; 5: 178-80.
9. Celis S, Reed F, Murphy F, Adams S, Gillick J, Abdelhafeez AH, et al. Balanitis xerótica obliterans in children and adolescents: a literature review and clinical series. *J Pediatr Urol*. 2014; 10: 34-9.
10. Naji H, Jawad E, Ahmed HA, Mustafa R. Histopathological examination of the prepuce after circumcision: Is it a waste of resources? *Afr J Paediatr Surg*. 2013; 10: 164-6.
11. Usta IM, Awwad JT. Imperforate hymen: report of an unusual familial occurrence. *Obstet Gynecol*. 1993; 82: 655-6.
12. Rock JA, Horowitz IR. Surgical condition of the vagina and urethra. En: Rock JA, Thompson JD, eds. *The Linde's operative gynecology*. 8th ed. Philadelphia: Lippincott-Raven Publishers; 1997. p. 913.
13. Cowell CA. The gynecologic examination of infants, children and young adolescents. *Pediatr Clin North Am*. 1981; 28: 247-66.

Original

Actualización en anomalías renales y de vías urinarias altas en pediatría

V. ALONSO ARROYO, M.E. MOLINA VÁZQUEZ, O. GÓMEZ BELTRÁN, I. CARRILLO ARROYO, A. SÁNCHEZ ABUÍN

Servicio de Cirugía Pediátrica. Hospital Clínico Universitario de Valladolid.

RESUMEN

La urología pediátrica comprende una extensa serie de patologías de complejidad variable, que afectan al sistema urogenital, y que suponen aproximadamente el 50% de las intervenciones quirúrgicas en cirugía pediátrica. Describiremos aquellas de mayor impacto y repercusión clínica desde el punto de vista quirúrgico, destacando las denominadas CAKUT o anomalías congénitas del riñón y del tracto urinario. Estas últimas tienen su origen en la alteración de alguno de los procesos que conforman el desarrollo renal:

- a) Malformación del parénquima renal: hipoplasia, displasia, agenesia renal y riñón multiquístico (DRMQ).
- b) Anomalías relacionadas con la migración de los riñones: ectopia renal y anomalías de fusión.
- c) Anomalías en el desarrollo del sistema colector: estenosis pieloureteral (EPU), duplicidades ureterales, megauréter primario, uréter ectópico, ureteroceles y válvulas de uretra posterior (VUP).

El objetivo de este artículo es determinar en qué casos es necesaria la cirugía para resolver un problema urológico en el niño y cuándo es el mejor momento para realizar la intervención.

Palabras clave: Riñón multiquístico; Ectopia renal; Riñón en herradura; Estenosis pieloureteral; Duplicidad ureteral; Megauréter; Ureter ectópico; Ureteroceles; Válvulas de uretra posterior.

ABSTRACT

Pediatric Urology comprises an extensive series of pathologies of variable complexity, which affect the urogenital system, and account for approximately 50% of surgical interventions in pediatric surgery. We will describe those ones of greater impact and clinical repercussion from the surgical point of view, highlighting the so-called CAKUT or congenital anomalies of the kidney and urinary tract. The latter have their origin in the alteration of some of the processes during the renal development:

- a) Malformation of the renal parenchyma: hypoplasia, dysplasia, renal agenesis and multicystic kidney (MCDK).
- b) Abnormalities related to the migration of the kidneys: renal ectopia and fusion anomalies.
- c) Abnormalities in the development of the collecting system: pyelo-ureteral stenosis, ureteral duplicities, primary megaurterer, ectopic ureter, ureteroceles and posterior urethral valves.

The objective of this article is to inform about the cases in which surgery is necessary to solve a urological problem in the child, and the best time to perform the intervention.

Key words: Multicystic kidney; Renal ectopia; Horseshoe kidney; Pyelo-ureteral stenosis; Ureteral duplication; Megaurterer; Ectopic ureter; Ureteroceles; Posterior urethral valves.

Correspondencia: Verónica Alonso Arroyo. Servicio de Cirugía Pediátrica. Hospital Clínico Universitario de Valladolid. Avenida Ramón y Cajal, 3. 47003 Valladolid
Correo electrónico: alonso.veronika@gmail.com

© 2019 Sociedad de Pediatría de Asturias, Cantabria, Castilla y León
Este es un artículo de acceso abierto distribuido bajo los términos de la licencia Reconocimiento-No Comercial de Creative Commons (<http://creativecommons.org/licenses/by-nc/2.5/es/>), la cual permite su uso, distribución y reproducción por cualquier medio para fines no comerciales, siempre que se cite el trabajo original.

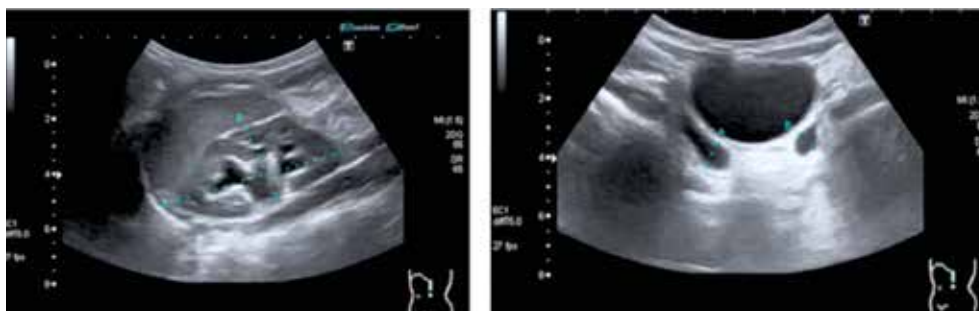

Figura 1. Ureterohidronefrosis. Imagen izquierda: ecografía renal que muestra hidronefrosis renal izquierda. Imagen derecha: ecografía vesical que muestra dilatación ureteral bilateral.

INTRODUCCIÓN

La urología pediátrica comprende una extensa serie de patologías de complejidad variable, que afectan al sistema urogenital, y que suponen aproximadamente el 50% de las intervenciones quirúrgicas en cirugía pediátrica. Describiremos aquellas de mayor impacto, frecuencia y repercusión clínica desde el punto de vista quirúrgico, destacando las denominadas CAKUT o anomalías congénitas del riñón y del tracto urinario. Estas últimas tienen su origen en la alteración de alguno de los procesos que conforman el desarrollo renal:

- Malformación del parénquima renal: hipoplasia, displasia, agenesia renal y riñón multiquistico (DRMQ).
- Anomalías relacionadas con la migración de los riñones: ectopia renal y anomalías de fusión.
- Anomalías en el desarrollo del sistema colector: estenosis pieloureteral (EPU), duplicidades ureterales, megauréter primario, uréter ectópico, ureterocele y válvulas de uretra posterior (VUP).

El objetivo de este artículo es determinar en qué casos es necesaria la cirugía para resolver un problema urológico renal y de vías urinarias altas en el niño, y cuándo es el mejor momento para realizar la intervención.

HIDRONEFROSIS

La hidronefrosis consiste en la dilatación del tracto urinario. La visualización del uréter (> 7 mm) y la dilatación calicial suelen asociar un carácter patológico (Fig. 1). La hidronefrosis prenatal aparece en el 1-5% de todos los embarazos y en un 20-40% de los casos es bilateral. Del 75% que se confirman, el 50% son transitorias y se resuelven espontáneamente, siguiéndoles con un 30% los denominados síndrome de la unión pieloureteral (SUPU) o estenosis pieloureterales (EPU). Otras causas menos frecuentes de hidronefrosis se muestran en la tabla I.

TABLA I. ETIOLOGÍA DE LA HIDRONEFROSIS.

<ul style="list-style-type: none"> • Obstrucción de la unión pieloureteral • Reflujo vesicoureteral • Obstrucción ureterovesical (megauréter) • Valvas uretra posterior
Otras:
<ul style="list-style-type: none"> • Uréter ectópico • Ureterocele • Síndrome de Prune Belly • Duplicidad del sistema colector • Otras patologías de la uretra • Riñón displásico multiquistico

TABLA II. CLASIFICACIÓN DE LA HIDRONEFROSIS SEGÚN EL DIÁMETRO ANTERO-POSTERIOR (ASOCIACIÓN ESPAÑOLA DE PEDIATRÍA).

	APD 2º TM (< 33 sem)	APD 3º TM (> 33 sem)
Fisiológica	< 4 mm	< 7 mm
Leve	4-14 mm	7-14 mm
Moderada-severa	> 15 mm	> 15 mm

Clasificación

Existen diversas clasificaciones, siendo las más empleadas las siguientes:

- Clasificación de la hidronefrosis según el diámetro antero-posterior (Asociación Española de Pediatría) (Tabla II).
- Clasificación de la hidronefrosis según su morfología:
 - Society for Fetal Urology (SFU) (Tabla III).
 - Urinary Tract Dilation (UTD) (Tabla IV).

Manejo postnatal

Las dilataciones postnatales grados III-IV presentan mayor posibilidad de ser patológicas y se deben estudiar

TABLA III. CLASIFICACIÓN DE LA HIDRONEFROSIS DE LA *SOCIETY FOR FETAL UROLOGY (SFU)*.

Grado	Pelvis y cálices	Parénquima
0	Normal	Normal
1	Leve dilatación pelvis	Normal
2	Moderada dilatación pelvis Algunos cálices	Normal
3	Pelvis dilatada Todos cálices	Normal
4	Pelvis dilatada Todos cálices	Adelgazamiento parénquima

mediante ecografía (US) y renograma MAG-3 para descartar la presencia de obstrucción.

El siguiente algoritmo (Fig. 2) resume el manejo postnatal de la hidronefrosis diagnosticada prenatalmente, a lo largo del presente artículo profundizaremos más en las pruebas diagnósticas y el tratamiento en función de su etiología.

ESTENOSIS DE LA UNIÓN PIELOURETERAL (EPU)

El SUPU o EPU puede deberse a un segmento estenótico o disfuncional del uréter (obstrucción intrínseca) o a la compresión externa por bandas fibróticas o un vaso polar

TABLA IV. CLASIFICACIÓN DE LA HIDRONEFROSIS *URINARY TRACT DILATION (UTD)*.

Clasificación UTD	APD (mm)	Dilatación	Parénquima (espesor y apariencia)	Uréter	Vejiga
Normal	< 10	Pelvis	Normal	Normal	Normal
P1	10-15	Cálices centrales	Normal	Normal	Normal
P2	≥ 15	Cálices periféricos	Normal	Anormal	Normal
P3	≥15	Cálices periféricos	Anormal	Anormal	Anormal (incluye ureterocele)

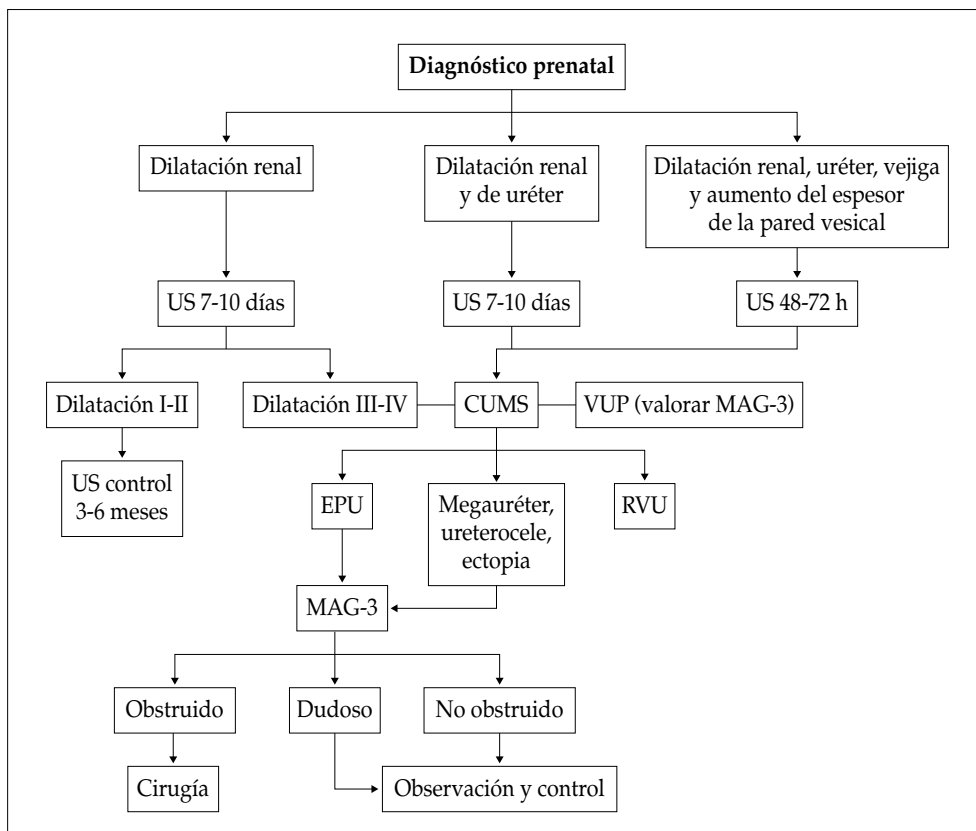


Figura 2. Algoritmo propuesto para el manejo de la hidronefrosis con diagnóstico prenatal.

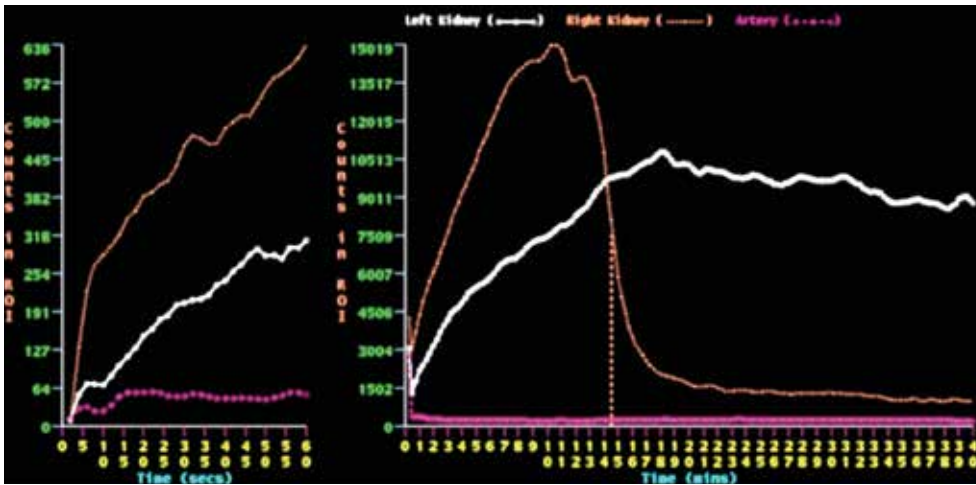


Figura 3. Renograma diurético MAG-3. Curva renográfica de riñón izquierdo normal, curva renográfica de riñón derecho retardada con patrón obstructivo.

(extrínseca). Se sospecha mediante US prenatal en 1/500 RN vivos, aunque no todas las sospechas requerirán intervención quirúrgica. En estudios retrospectivos se ha referido obstrucción funcional significativa en 1/1.500 fetos detectados mediante US prenatal. Afecta más a los varones y al lado izquierdo con 10-40% de afectación bilateral.

Diagnóstico

Se debe valorar con US y renograma diurético empleando tecnecio-99m (^{99m}Tc)-mercaptoacetilglicina (MAG-3) como radiotrazador de elección. Un *uptake* con una diferencia mayor del 20% entre ambos riñones indica sufrimiento renal y en la segunda fase, si el tiempo de eliminación de la mitad del trazador una vez administrado el diurético es mayor de 20 minutos, se consideraría un sistema “obstruido” (aunque en sistemas colectores y ureterales muy dilatados puede existir enlentecimiento sin obstrucción real) (Fig. 3). En determinados casos dudosos, la uroresonancia (UroRMN), test de Whitaker (presión/ flujo) o la TC pueden ser de utilidad.

Tratamiento

Aunque existen algunas variaciones según las distintas guías, parece claro indicar la intervención quirúrgica ante una función renal diferencial < 40% o existencia de síntomas (ITU, dolor, litiasis). En aquellos casos manejados de manera conservadora, se recomendará cirugía si existe empeoramiento de la función renal > 10%, del patrón de drenaje, o de la dilatación ecográfica. La Sociedad Europea de Urología Pediátrica (ESPU), también tiene en cuenta la dilatación grado III-IV de la SFU. (Fig. 4). La técnica de elección es la resección del segmento estenótico y anastomosis termino-terminal del uréter (pieloplastia

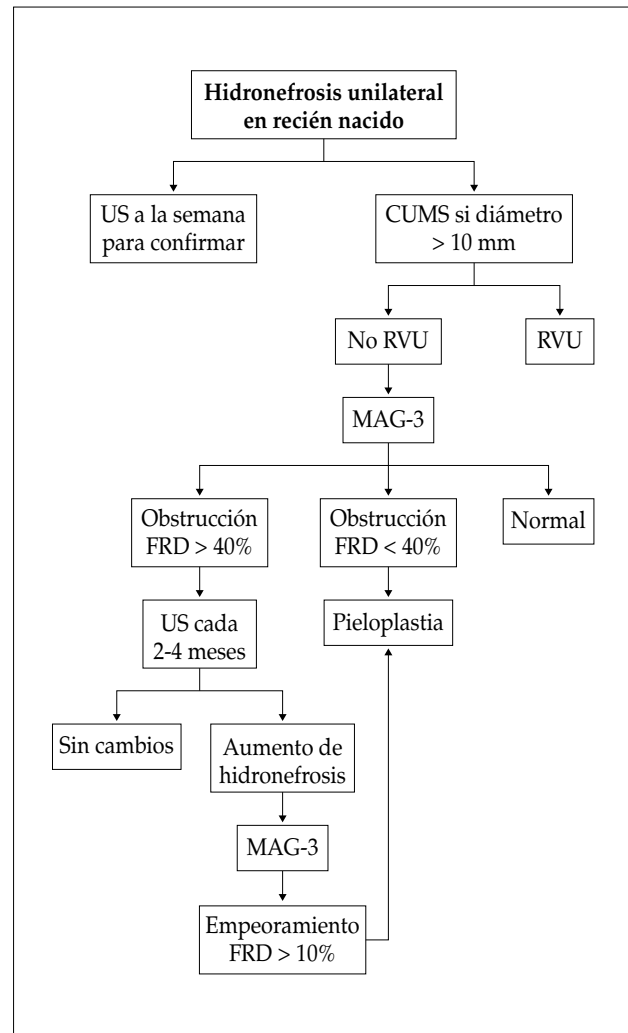


Figura 4. Algoritmo propuesto para el manejo de la EPU.

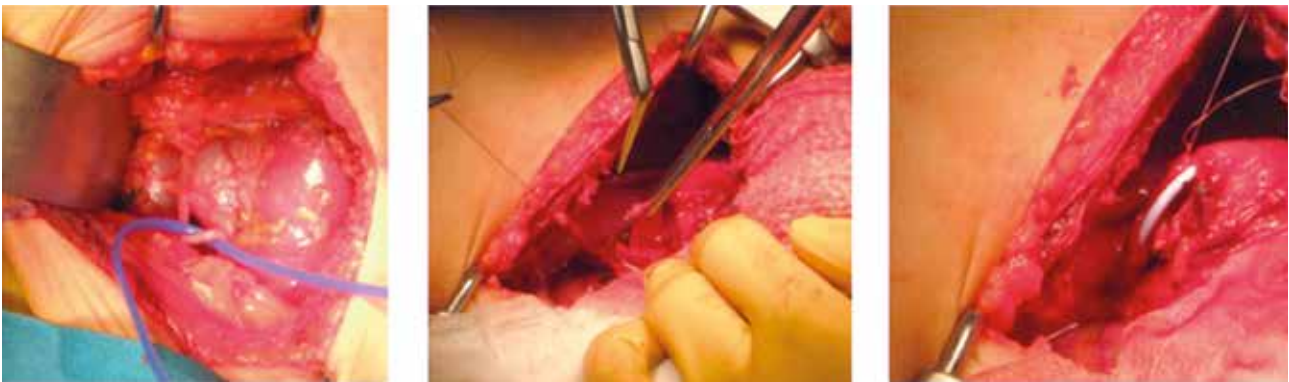

Figura 5. Estenosis pieloureteral. Pieloplastia desmembrada de Anderson-Hynes vía abierta.

desmembrada tipo Anderson-Hynes) vía abierta (Fig. 5) o mínimamente invasiva. Las técnicas endourológicas tienen su lugar, aunque parecen más efectivas en los casos de reestenosis. La tasa de éxito ronda entre el 90 al 95% con muy buen pronóstico.

REFLUJO VESICoureTERAL (RVU)

Consiste en el paso retrógrado de la orina desde la vejiga hacia el uréter y pelvis. Aparece en el 1% de los recién nacidos. Puede ser primario o secundario. La escasa longitud del uréter submucoso es el factor anatómico del esencial o primario, este tipo de reflujo tiende a resolverse con el crecimiento de la vejiga. El reflujo secundario se debe a presiones intravesicales altas causadas por disfunción vesical o válvulas de uretra posterior.

Las poblaciones con mayor riesgo de RVU son los niños con infección urinaria (30-50%, según la edad), ectasia de vía urinaria neonatal (7-35%), familiares con RVU (3-51% de riesgo si tiene hermano con RVU; 21,2-61,4% si tiene padres con RVU) y la presencia de alteración funcional del TUI (40-60%).

Las lesiones en el parénquima renal pueden ser secundarias a nefropatía por reflujo de carácter congénito y progresivo, a infecciones o a reflujo intrarrenal a alta presión. Dichas lesiones se ven influenciadas por el grado de RVU, bacteriuria, edad (menores de 5 años), precocidad en el tratamiento, y morfología anatómica de las papilas entre otros factores.

Diagnóstico

La investigación diagnóstica básica incluye: historia clínica, exploración física, análisis de orina (sedimento, iones,

cultivo), análisis de sangre (creatinina en los casos con lesiones bilaterales) y US.

La exploración recomendada para el diagnóstico del RVU es la cistouretrografía miccional seriada (CUMS), que permite una clasificación en cinco grados (Fig. 6). La urosonografía miccional seriada es una alternativa a la CUMS, por su alta sensibilidad y ausencia de radiación. La gammagrafía renal (DMSA) es la técnica que mejor define las lesiones parenquimatosas y nos permite valorar la función renal diferencial (Fig. 7).

Tratamiento

Las opciones terapéuticas por orden de invasividad incluyen: observación, profilaxis antibiótica, punción submeatal endoscópica de sustancia abultante y reimplante ureterovesical. La probabilidad de resolución mediante cistoscopia y punción es dependiente del grado de reflujo; aproximadamente el 70-90% para grados I-III y de 50-72% grado IV-V, aumentando esta probabilidad con el número de punciones.

No hay un protocolo terapéutico establecido por consenso. En términos generales, y tras descartar una micción disfuncional si se sospecha, un paciente recién nacido o lactante con RVU mayor de III podría ser tratado con profilaxis antibiótica a la espera de resolución, no siendo necesaria dicha profilaxis en RVU grado I y II. Si el paciente presenta ITU, aparecen cicatrices renales o efectos secundarios de la medicación, se pasaría a un nivel terapéutico superior.

MEGAURÉTER

Un megauréter, por consenso, es considerado aquel que mide más de 7 mm. El megauréter puede ser primario (congénito) o secundario a otra patología.

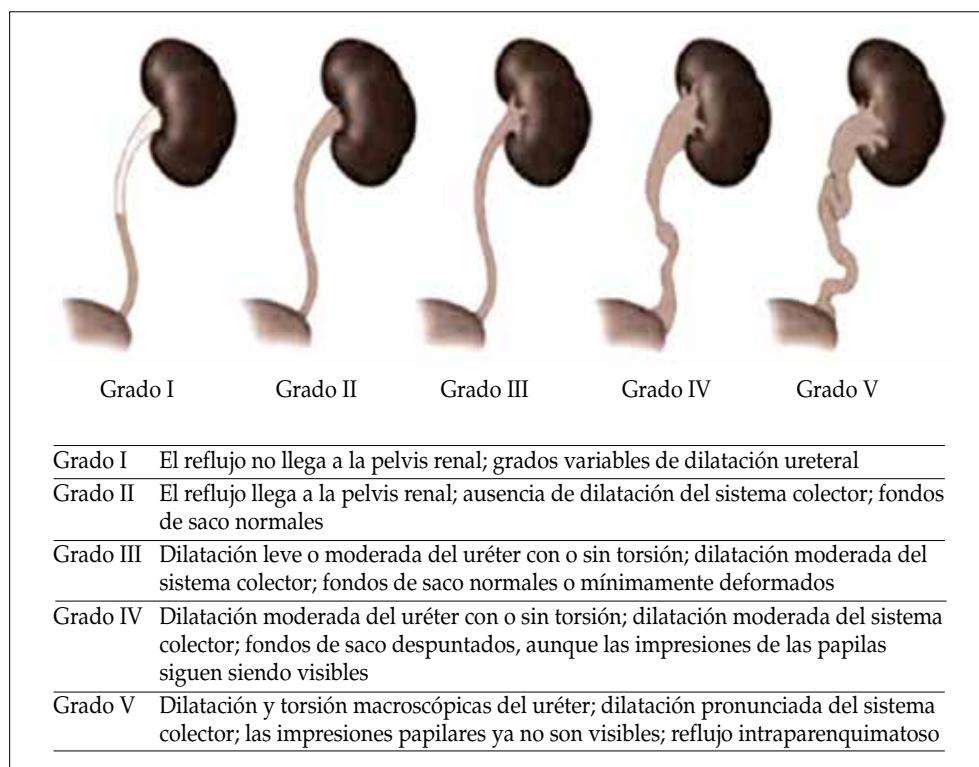


Figura 6. Clasificación de RVU.

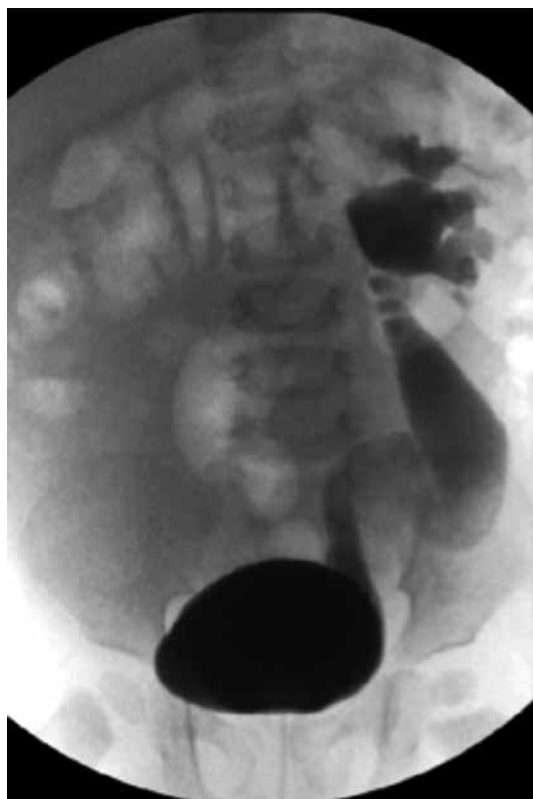

Figura 7. CUMS que muestra RVU grado V izquierdo.

Clasificación

La más utilizada es la descrita en 1977 por Smith, que se divide en:

- *Megauréter obstructivo.*
- *Megauréter refluente:* desarrollado en el tema del RVU.
- *Megauréter obstructivo-refluente.*
- *No obstructivo-no refluente o funcional:* diagnóstico más frecuente y de exclusión.

Hasta un 23% de los pacientes con diagnóstico prenatal de hidronefrosis corresponden a pacientes con megauréter.

- *Megauréter obstructivo primario.* Se considera megauréter obstructivo primario (MOP) aquel en el que se ha comprobado una obstrucción al flujo urinario a nivel de la unión vésico-ureteral, por un segmento adinámico o por una estenosis intrínseca del segmento distal de uréter.
- *Megauréter refluente y obstructivo.* Menos del 5% de los pacientes presentan un segmento distal del uréter adinámico con pérdida además de su función valvular provocando así reflujo. Frente a la sospecha de este cuadro, el tratamiento ha de incluir la resección del segmento distal del uréter.

Clínica

Variable; asintomático, síntomas bajos inespecíficos, infecciones urinarias, dolor abdominal, masa palpable o litiasis.

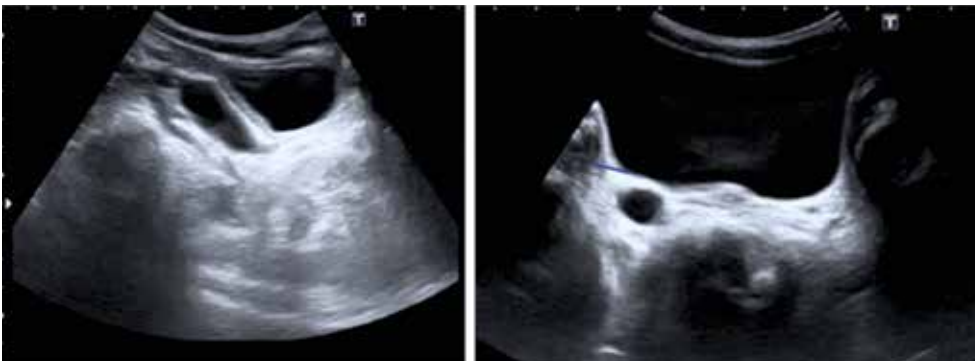


Figura 8. Ecografía. Uréter dilatado. Imagen retrovesical (izquierda). Imagen antero posterior (derecha).

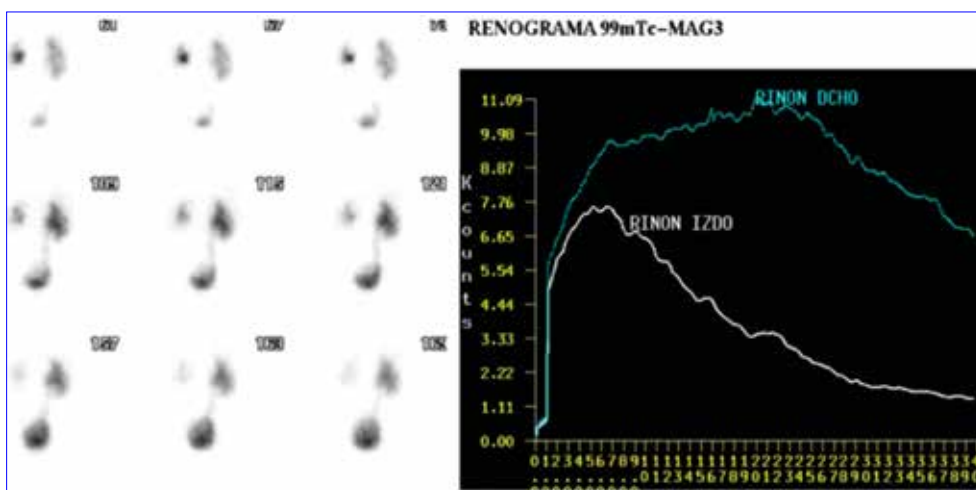


Figura 9. Renograma diurético MAG-3 correspondiente a un megauréter sospechoso de MOP y que muestra una curva renográfica derecha retardada.

Diagnóstico

- Ecografía: un uréter mayor de 7 mm ha de ser estudiado y seguido mediante ecografías que muestren mejoría o empeoramiento de la dilatación (Fig. 8).
- CUMS: para detectar el componente de reflujo.
- MAG-3: permite analizar la función renal relativa, el tiempo medio de eliminación, forma de la curva, porcentaje eliminado por cada riñón con y sin diurético (Fig. 9).

Tratamiento

En el seguimiento de pacientes con megauréter, se han identificado como factores predictores de intervención quirúrgica: una dilatación ureteral mayor de 1,3 cm, presencia de hidronefrosis mayor o igual a 3 de la clasificación internacional de la Sociedad de Urología Fetal (SFU) o una función renal menor al 30% al diagnóstico.

Los indicadores de intervención quirúrgica incluyen:

- Deterioro de la función renal mayor de 5% o función menor de 40% al diagnóstico.
- Empeoramiento de la hidronefrosis en la ecografía.

- Aparición de infecciones urinarias o dolor.
Las opciones quirúrgicas más frecuentes son la dilatación con balón o el reimplante ureteral distal abierto.

DUPLICIDAD PIELOURETERAL, URETEROCELE Y ECTOPIA URETERAL

Duplicidad pieloureteral

Es una anomalía congénita frecuente. Se define como un riñón que tiene dos sistemas de pelvis, cálices y dos uréteres que drenan en la vejiga por un orificio independiente. Ambos uréteres duplicados se cruzan antes de su desembocadura en la vejiga drenando el polo inferior en la localización normal y el superior inferior a este, pudiendo insertarse en forma de ureteroceles o ectópicamente en la uretra posterior o en el aparato genital (Fig. 10).

- El polo superior puede asociar defectos de captación en el DMSA o displasia polar superior cumpliéndose la norma de a mayor ectopia, mayor displasia. Como hemos

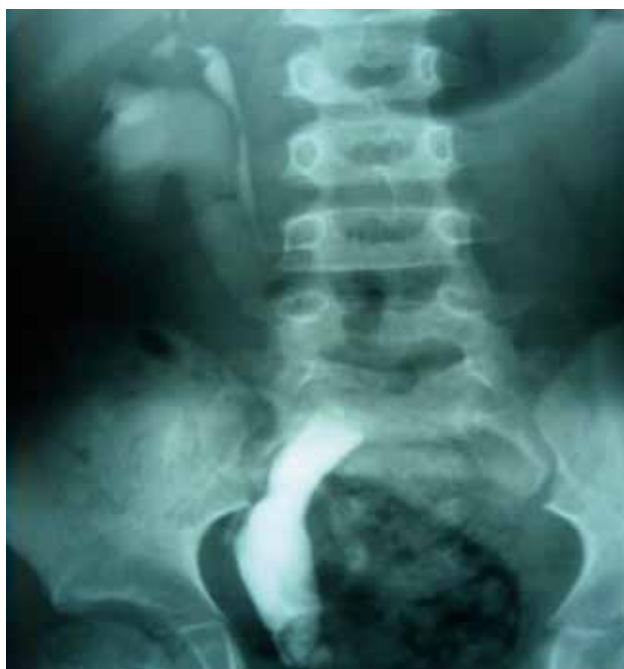

Figura 10. Urografía intravenosa que muestra un sistema pieloureteral doble del lado derecho.

dicho, el uréter que drena el polo superior puede asociar un ureteroceles o ser ectópico.

- El polo inferior es el que suele presentar asociado RVU, al tener menor longitud intravesical su uréter correspondiente.

Clínica

La duplicidad puede ser asintomática o de clínica variable como infecciones de orina por reflujo asociado o incontinencia por ectopia.

Diagnóstico

Es posible por ecografía, debiéndose asociar una CUMS para descartar RVU al polo inferior y una gammagrafía DMSA para valorar la función de ambos polos.

Tratamiento

Es individualizado en función de las anomalías asociadas.

Ureterocele

El ureterocele es una dilatación quística en la desembocadura del uréter. Se distinguen dos tipos:

- Intravesical u ortotópico que suele asociar un sistema simple y puede ser obstructivo.

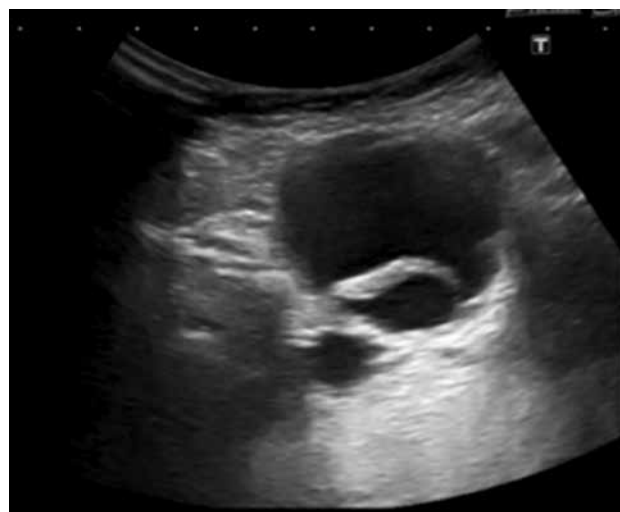

Figura 11. Ureterocele asociado a megauréter. Ureterocele obstructivo.

- Extravesical o ectópico que suele asociarse a sistemas dobles, desembocar distal al trigono o incluso fuera de la vejiga y asociar displasia del polo asociado (superior).

Clínica

El diagnóstico es en muchos casos prenatal o postnatal en el estudio de una infección del tracto urinario (ITU).

Diagnóstico

La ecografía es esencial para el diagnóstico, así como la CUMS en casos de doble sistema para descartar reflujo al polo inferior. Un renograma (MAG-3) nos ayudará a establecer la función del parénquima asociado además de evaluar el grado de obstrucción del sistema.

Tratamiento

Los ureteroceles ectópicos casi siempre son sintomáticos y precisan tratamiento, los ortópicos si no son obstructivos pueden no precisarlo. El tratamiento más extendido es la punción endoscópica (Fig. 11).

Uréter ectópico

Es un uréter que desemboca fuera del trigono vesical. Más del 90% de los casos se asocian a duplicidad, dependiendo el uréter ectópico del hemirriñón superior.

Clínica

En las mujeres, pueden provocar incontinencia si drena en el esfínter vesical o por debajo del mismo. En varones

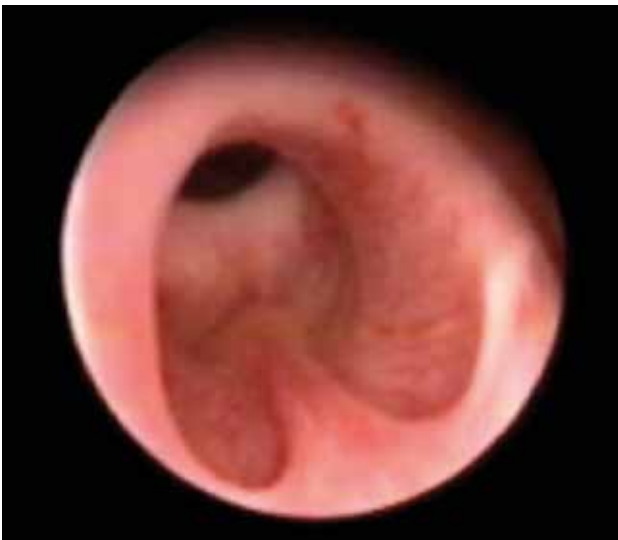

Figura 12. VUP.

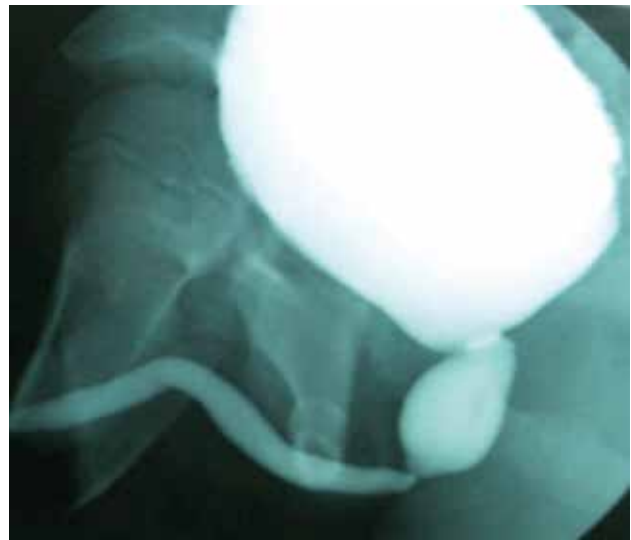

Figura 13. CUMS en paciente con VUP.

siempre desembocan por encima del esfínter. Las ITUs pueden ser también una forma de presentación. Un uréter ectópico además puede estar obstruido y asociar hidronefrosis.

Diagnóstico

En este caso el diagnóstico definitivo nos lo dará la resonancia (RMN). La CUMS ha de realizarse para descartar RVU al uréter ectópico, pero sobre todo al hemirriñón inferior. La cistoscopia diagnóstica será necesaria en muchos casos.

Tratamiento

Si el polo renal superior implicado está anulado realizaremos heminefrectomía polar superior; si, en cambio, tiene buena función realizaremos una cirugía reconstructiva.

VÁLVULAS DE URETRA POSTERIOR

Consisten en una membrana obstruente congénita en la uretra posterior del varón y son la causa más frecuente de obstrucción infravesical en el recién nacido. La obstrucción repercute en la vejiga, uréteres y riñones durante el desarrollo embrionario y posteriormente en la infancia. Además, la falta de diuresis adecuada durante el periodo fetal da lugar a oligoamnios con hipoplasia pulmonar.

Existen tres subtipos de VUP (clasificación de Young) siendo la mayoría tipo I (Fig. 12). Pueden provocar desde una obstrucción severa a una más leve de diagnóstico tardío.

Clínica

Ureterohidronefrosis con reflujo severo y daño renal. Los riñones pueden ser displásicos de base o nacer con daño glomerular irreversible. Aproximadamente el 30% desarrollarán insuficiencia renal antes de llegar a la adolescencia debido fundamentalmente al grado de displasia con la que nacen. La hipoplasia pulmonar al nacimiento puede ser mortal.

La repercusión vesical se debe a una alteración crónica de las presiones y a cambios estructurales de esta. Es necesario el estudio urodinámico de estos niños y muchos de ellos necesitarán tratamiento anticolinérgico a largo plazo o incluso cateterismo intermitente.

Diagnóstico

La mayoría de estos niños pueden diagnosticarse prenatalmente, sin embargo, en ausencia de ecografía prenatal o en formas menos severas puede retrasarse su diagnóstico a la infancia o a la edad adulta.

La prueba diagnóstica más importante es la CUMS, ya que evaluará toda la anatomía del tracto urinario incluida la uretra posterior (Fig. 13).

Tratamiento

El tratamiento intraútero en casos seleccionados mejora la supervivencia del feto, pero no el pronóstico de su función renal, ha de realizarse entre la 20 y 32 semana de gestación. El oligohidramnios antes de la 20 semana es incompatible con la vida por la hipoplasia pulmonar.

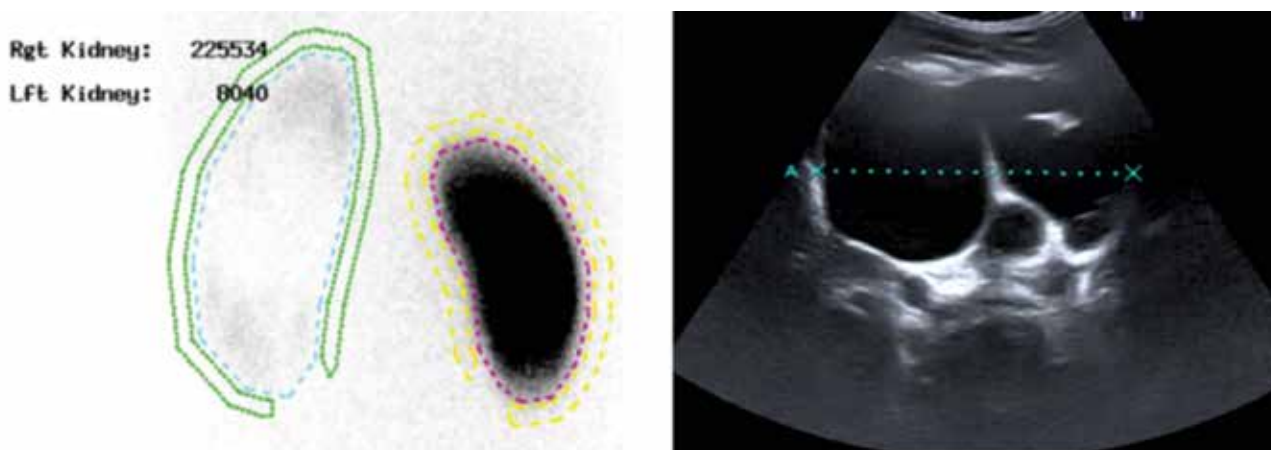


Figura 14. Displasia renal multiquistica (DRMQ). Imagen izquierda: gammagrafía DMSA que muestra ausencia de captación renal izquierda. Imagen derecha: US que muestra un riñón displásico multiquistico.

En los recién nacidos y niños con función renal normal, el tratamiento de elección será la cistoscopia y ablación valvular. En los neonatos con insuficiencia renal al nacimiento, el tratamiento inicial es la colocación de una sonda vesical durante 5-7 días para descomprimir el tracto urinario. Si la función renal se normaliza, el tratamiento de elección será la ablación valvular. Si la función renal no se normaliza se recomienda la derivación urinaria temporal (vesicostomía, ureterostomía). En este particular grupo de pacientes con la ablación valvular no conseguiremos un drenaje eficaz, aumentando el riesgo de ITU y daño renal.

Los niños con VUP y una creatinina sérica $< 0,8$ mg/dl durante el primer año de la vida, suelen tener un buen pronóstico renal. Las VUP siguen siendo la causa más frecuente de IR terminal en el niño y, por tanto, de trasplante renal.

QUISTES RENALES

Displasia renal multiquistica (DRM)

Es la forma más frecuente de enfermedad quística renal en el recién nacido (1/1.000-4.000 recién nacidos vivos). Este riñón presenta un parénquima displásico, ocupado por quistes múltiples de tamaño variable, y carece de sistema colector. El lado izquierdo se afecta con más frecuencia.

Diagnóstico

De manera habitual se diagnostica prenatalmente, gracias a la ecografía a partir de la semana 18. En la mayoría de los casos es asintomática, pero, en niños mayores, puede debutar con clínica de masa abdominal, dolor o hematuria.

Es importante establecer el diagnóstico diferencial con la hidronefrosis, mediante US renal y vesical. Posteriormente, se realiza gammagrafía renal DMSA, para determinar la función renal diferencial. El riñón con DRM presenta una anulación funcional completa y sufre un proceso de involución progresiva. La principal preocupación es el riesgo de malignización, que no se ha establecido con claridad, aunque hay casos descritos en la literatura.

Tratamiento

En general, se recomienda seguimiento clínico y ecográfico hasta los 3 años, indicándose nefrectomía (la mayoría de las veces por vía retroperitoneoscópica) en aquellos casos donde no se observa involución de los quistes renales o en pacientes que presenten complicaciones (Fig. 14).

Poliquistosis renal autosómica dominante (PQRAD)

La PQRAD, también llamada "poliquistosis renal del adulto", es la enfermedad renal hereditaria más común, con una incidencia de 1/400-1.000 y representa el 8-10% de todos los casos de insuficiencia renal terminal. A veces se diagnostica prenatalmente, pero es frecuente la mutación *de novo* de los genes PKD1 y PKD2, que codifican proteínas de policistina y tienen una herencia autosómica dominante. Morfológicamente se evidencia un aumento renal bilateral asimétrico, con quistes pequeños o grandes que involucran a toda la nefrona.

Clínica

Muy a menudo, la enfermedad se desarrolla sin síntomas, pero los casos sintomáticos se presentan con dolor, hipertensión e insuficiencia renal.

Poliquistosis renal autosómica recesiva (PQRAR)

La PQRAR es una enfermedad rara con herencia autosómica recesiva, con igual distribución entre hombres y mujeres. La incidencia es de 1/10.000-40.000 nacidos vivos, con una frecuencia de portadores heterocigóticos de 1/70. La enfermedad es siempre bilateral y es posible el diagnóstico prenatal.

Clínica y tratamiento

Desafortunadamente, conlleva una alta mortalidad neonatal, y muchos de los que sobreviven requieren un trasplante renal. Los síntomas incluyen hipertensión y enfermedad hepática, siendo el tratamiento de soporte.

ANOMALÍAS RENALES MÁS FRECUENTES

Anomalías renales de número

Agenesia renal bilateral

Es la ausencia congénita de ambos riñones y es incompatible con la vida. El 40% nacen muertos y el 60% fallece en los primeros días por hipoplasia pulmonar. Predomina en varones (3:1). La frecuencia según Potter es de 1/4.800 recién nacidos (RN); por otro lado, Campbell refiere 1/2.500 en autopsias. La ausencia de producción de orina fetal conduce a oligoamnios y malformaciones asociadas (faciales, en extremidades inferiores, genitourinarias, cardíacas, del sistema nervioso, etc.) que constituyen el síndrome de Potter.

Agenesia renal unilateral

Su frecuencia se estima en 1/1.100 nacimientos. Afecta más frecuentemente al lado izquierdo. El predominio es masculino 2:1 y hay tendencia familiar.

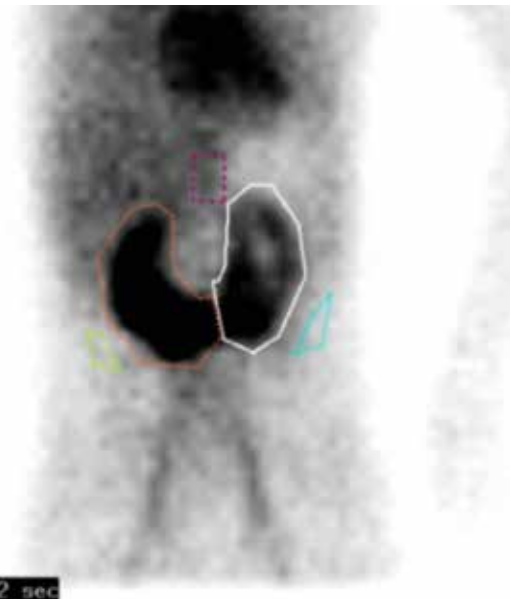El uréter no existe en el 50%, en el resto es ciego, rudimentario y con frecuencia ectópico.

Puede formar parte de síndromes con malformaciones múltiples. Se han descrito: genitales (las más frecuentes), cardiovasculares (30%), gastrointestinales (25%), musculoesqueléticas (15%). Es posible el diagnóstico por ecografía fetal al no visualizarse imagen renal, confirmándose tras el nacimiento con gammagrafía renal que demostrará captación sólo del otro riñón.

Anomalías de posición-fusión

Riñón en herradura

Es la anomalía más frecuente de fusión renal, generalmente, la unión entre ambos riñones aparece en los polos inferiores. Su incidencia es de 1/600 personas.



30-34 62 sec

Figura 15. Gammagrafía isotópica DMSA que muestra riñón en herradura con istmo renal funcional y áreas de hipocaptación renal derecha.

La estenosis de la unión pieloureteral (EPU) es la patología asociada más importante y se debe a la inserción alta del uréter en la pelvis renal, la relación anatómica del uréter con el istmo, y al aporte sanguíneo renal variable que provoca compresión extrínseca del uréter.

Puede presentar tumores, siendo los más comunes el de Wilms y el carcinoma de células claras.

El tratamiento de los casos sintomáticos se basa en la desobstrucción de las vías excretoras, con pieloplastia, litotricia y, rara vez, la sección del istmo.

Los pacientes deben ser seguidos durante toda la vida por la posibilidad de presentar las complicaciones mencionadas (Fig. 15).

Malrotación renal

La rotación renal fetal normal de 90°, hace que el hilio renal quede en posición interna hacia la columna vertebral y el borde dorsal en posición externa hacia la pared costal. Cualquier anomalía por exceso o por defecto en esta rotación de 90° se considera malrotación. La mayoría son unilaterales y puede ir o no acompañada de fusión con el otro riñón.

Ectopia renal

Se ha descrito con más frecuencia en el sexo masculino y en lado izquierdo. Sólo el 40-50% de los pacientes presenta sintomatología. Si es asintomático no precisa tratamiento.

TABLA V. MANEJO DE LA LITIASIS.

Tamaño y localización del cálculo	Opción primaria de tratamiento	GCC	Opciones secundarias de tratamiento	
Cálculos coraliformes	NLPC	2b	Abierto/LEOC	Pueden ser necesarias varias sesiones y accesos con la NLPC. La combinación con LEOC puede ser útil
Pelvis < 10 mm	LEOC	1a	CIRR/NLP	
Pelvis 10-20 mm	URS	2b	NLPC/abierto	Pueden ser necesarias varias sesiones con la LEOC. La NLPC tiene un grado de recomendación similar
Pelvis > 20 mm	NLPC	2b	RIRS/PCNL	Pueden ser necesarias varias sesiones con la LEOC
Cáliz del polo inferior < 10 mm	NLPC	2c	CIRR/NLP	Las variaciones anatómicas son importantes para lograr la eliminación completa después de la LEOC
Cáliz del polo inferior > 10 mm	NLPC	2b	LEOC	Las variaciones anatómicas son importantes para lograr la eliminación completa después de la LEOC
Cálculos ureterales superiores	NLPC	2b	PCNL/URS	
Cálculos ureterales inferiores	URS	1a	LEOC/abierto	La necesidad de intervenciones adicionales es elevada con la LEOC
Cálculos vesicales	Endoscópico	2b	Abierto	La cirugía abierta es más fácil y requiere menos tiempo quirúrgico en caso de cálculos grandes

Tekgul S, et al. Guía clínica sobre urología pediátrica. European Society for Paediatric Urology. Actualización en marzo de 2009. p. 988-1067. GCC: grado de comprobación científica; NLPC: nefrolitostomía percutánea; LEOC: litotricia extracorpórea mediante ondas de choque; CIRR: cirugía intrarrenal retrograda; URS: ureteroscopia.

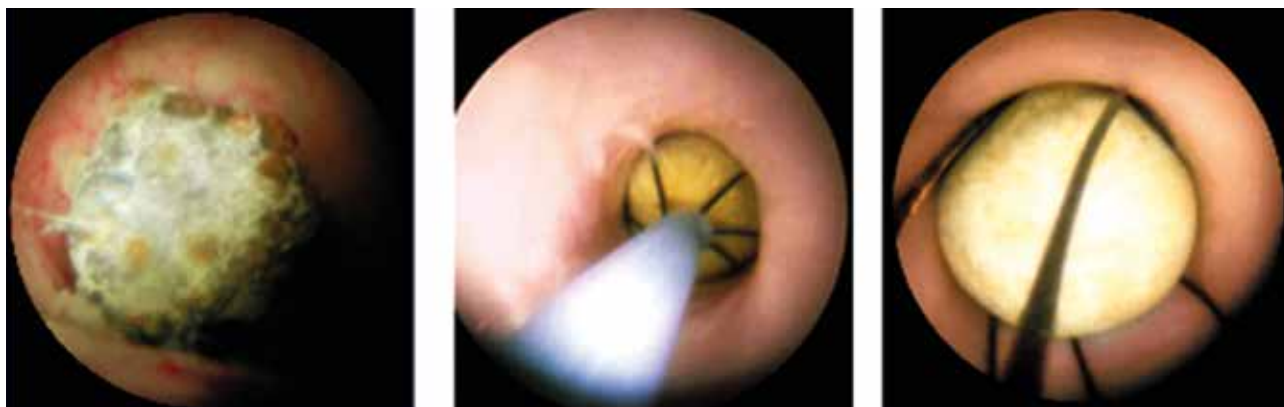

Figura 16. Ureterorenoscopia y retirada de litiasis.

Clasificación de la ectopia renal:

- Simple. El riñón ectópico está en su mismo lado del cuerpo, aunque a diferentes alturas. Es más frecuente en el sexo masculino y en el lado izquierdo cuando es unilateral. En las series de autopsias su frecuencia varía de 1:500 a 1:1.200. Es bilateral en el 10%.
- Cruzada. El riñón ectópico (todo o parte de él) cruza al otro lado del cuerpo. Puede estar fusionado al riñón contralateral.

Clínica y diagnóstico: la mayoría son asintomáticos y su diagnóstico es casual, encontrando una celda renal vacía en una radiografía o ecografía. Se debe buscar la localización con ecografía urológica y resonancia magnética si fuera necesario. La función se valorará con gammagrafía renal o renograma isotópico. Si existe sintomatología (infección urinaria o pielonefritis) estudiaremos la posibilidad de reflujo vesicoureteral mediante cistografía miccional. Además, será importante descartar otras posibles malformaciones asociadas.

LITIASIS

La litiasis en la población pediátrica es mucho menos frecuente que en adultos, la incidencia varía en los diferentes países y se encuentra en aumento, ya sea por mejores técnicas diagnósticas o por cambios en los hábitos alimenticios.

Etiología

La etiología es multifactorial. La formación de cálculos se favorece por:

- Niveles muy aumentados en orina de: calcio, oxalatos, ácido úrico, cistina, etc.
- Disminución en orina de los inhibidores de la cristalización como citratos, magnesio, pirofosfatos y macromoléculas de glucosaminoglicanos.
- Cambios en el pH urinario.
- Alteración del flujo urinario secundario a anomalías anatómicas.

Tipos de litiasis

- Cálctica (oxalato o fosfato de calcio): la hiper calciuria, hiperoxaluria e hipocitraturia favorecen su formación. Son radioopacos.
- Ácido úrico: en hiperuricosuria, y poco frecuente en la infancia. Son radiotransparentes.
- Cistina: en cistinuria. Forma cálculos grandes y radiotransparentes.
- Estruvita: de origen infeccioso, y de gran tamaño.

Diagnóstico

La ecografía es el método diagnóstico esencial, acompañado o no de una radiografía.

El análisis bioquímico de la orina y metabólico del niño habrá de realizarse en todo paciente con litiasis.

Tratamiento

- Medidas dietéticas: importante ingesta líquida, sin exceso de calcio, no excederse en proteínas animales ni en sal.
- Tratamiento médico en función del tipo de cálculo.
- Cálculos de 4 mm o menos asintomáticos pueden manejarse con tratamiento conservador mediante hidratación a la espera de su expulsión.
- Las posibilidades terapéuticas en la litiasis son variadas y la elección de una u otra técnica depende del tamaño y localización del cálculo (Tabla V).

- Litotricia extracorpórea (LEOC): indicada principalmente para litiasis no muy grandes en pelvis o uréter superior.
- Ureterorenoscopia (URS): vía uretral se introduce una óptica o renoscopia que llega al cálculo para su ruptura y posterior extracción mediante diferentes técnicas. Indicada para cálculos en vejiga, uréter y pelvis (Fig. 16).
- Nefrolitotomía percutánea (NLPC): mediante punción directa de la pelvis vía lumbar, se introduce una óptica para la ruptura de cálculo y posterior retirada. Indicada preferentemente en litiasis renales grandes, múltiples o en polo inferior.

BIBLIOGRAFÍA

1. Hodhod A, Capolicchio JP, Jednak R, El-Sherif E, El-Alim El-Doray A, El-Sherbiny M. Evaluation of Urinary Tract Dilation Classification System for Grading Postnatal Hydronephrosis. *J Urol.* 2016; 195: 725-30.
2. Herndon CDA, Ferrer FA, Freedman A, McKenna PH. Consensus on prenatal management of antenatally detected urologic abnormalities. *J Urol.* 2000; 164: 1052-6.
3. Farrugia MK, Hitchcock R, Radford A, Burki T, Robb A, Murphy F; British Association of Paediatric Urologists.. British association of paediatric urologist consensus statement on the management of the primary obstructive megaureter. *J Pediatr Urol.* 2014; 10: 26-33.
4. Eickmeyer AB, Casanova NF, He C, Smith EA, Wan J, Bloom DA, et al. The natural history of the multicystic dysplastic kidney - Is limited follow-up warranted? *J Pediatr Urol.* 2014; pii: S1477-5131(14)00169-7.
5. Park BK, Kim B, Kim SH, Ko K, Lee HM, Choi HY. Assessment of cystic renal masses based on Bosniak classification: Comparison of CT and contrast-enhanced US. *Eur J Radiol.* 2007; 61(2): 310-4.
6. Glassberg KI, Hyun G. Renal agenesis, Dysplasia and Cystic disease. En: Coran AG, Adzick NS, Krummel TM, et al, eds. *Pediatric Surgery.* 7th ed. Philadelphia: Elsevier Saunders; 2012. p. 1395-403.
7. González R, Ludwikowski B, eds. *Handbook of Urological diseases in Children.* New Jersey: World Scientific; 2011.
8. Schussel RN, Retik AB, eds. *Campbell's urology.* 8th ed. Philadelphia: Saunders; 2003. p. 2191-238.
9. Docimo SG, ed. *The Kelalis-King-Belman textbook of clinical pediatric urology.* 5^a ed. London: Informa Healthcare; 2007.
10. EAU guidelines on Paediatric Urology. European Association of Urology. 2018.
11. Tekgul S, Riedmiller H, Gerharz E, Hoebeke P, Kocvara R, Nijman R, et al. Guía clínica sobre urología pediátrica. European Society for Paediatric Urology. Actualización en marzo de 2009. p. 988-1067.

Original

Urodinámica pediátrica

A. GÓMEZ FARPÓN, C. GRANELL SUÁREZ, N. VEGA MATA, S. BARNES MARAÑÓN

Servicio de Cirugía Pediátrica. Hospital Universitario Central de Asturias. Oviedo. Asturias.

RESUMEN

La malfunción del tracto urinario en la edad pediátrica es un problema frecuente cuya incidencia se encuentra en aumento. La clasificación y estandarización de la terminología se ha llevado a cabo por la Sociedad Internacional de Continencia Pediátrica, actualizándose en el año 2016. La vejiga hiperactiva es un cuadro clínico caracterizado por urgencia y, generalmente, frecuencia miccional aumentada con o sin incontinencia urinaria. La disfunción vesical e intestinal se encuentra frecuentemente asociados y en muchos casos se infravalora su importancia. En la vejiga hipoactiva el niño incrementa la presión abdominal para iniciar, mantener o completar la micción. Además, deben excluirse otros cuadros como la micción disfuncional (o no coordinada), el postponedor de la micción, la incontinencia de estrés, el reflujo vaginal o la incontinencia de la risa, entre otros. La historia clínica, el examen físico y un diario con los hábitos miccionales e intestinales son fundamentales. En algún caso es necesario hacer una flujometría con electromiografía y medida ecográfica del residuo postmiccional. Los estudios urodinámicos invasivos se deben reservar para casos concretos, como el paciente con vejiga hiperactiva refractario al tratamiento. El seguimiento urodinámico del paciente con vejiga neurógena es controvertido, aunque se acepta que al menos éste se realice si existen cambios clínicos o ecográficos. La oxibutinina es, actualmente, el único anticolinérgico aprobado en la edad pediátrica. El cateterismo intermitente

limpio y la neuroestimulación transcutánea son los últimos tratamientos incluidos para estos pacientes.

Palabras clave: Urodinámica; Síntomas de malfunción del tracto urinario inferior; Vejiga hiperactiva; Disfunción vesical neurógena; Oxibutinina; Cateterismo intermitente; Neuroestimulación transcutánea.

ABSTRACT

Lower urinary tract symptoms (LUTS) are a common pediatric problem, with an increasingly incidence. Classification and standardization of the terminology has been provided by the International Children's Continence Society and updated in 2016. Overactive bladder should be suspected in a child with urgency and, usually, increased voiding frequency with or without urinary incontinence. Bladder and bowel dysfunction (BBD) is a frequent but underdiagnosed entity. Children with underactive bladder void with an increased abdominal pressure to start, maintain, or complete voiding. Other possible conditions such as voiding postponement, dysfunctional voiding, stress incontinence, vaginal reflux or giggle incontinence need to be excluded. Clinical history, physical examination and bladder and bowel diaries are essential. In some cases, an uroflowmetry with electromyography and residual urine measured by ultrasound are needed. Invasive urodynamic studies should be reserved for selected cases, such overactive bladders resistant to treatment. Controversy

Correspondencia: Ángela Gómez Farpón. Servicio de Cirugía Pediátrica. Hospital Universitario Central de Asturias. Avenida de Roma, s/n. 33011 Oviedo. Asturias

Correo electrónico: gomezfarpon@hotmail.com

© 2019 Sociedad de Pediatría de Asturias, Cantabria, Castilla y León

Este es un artículo de acceso abierto distribuido bajo los términos de la licencia Reconocimiento-No Comercial de Creative Commons (<http://creativecommons.org/licenses/by-nc/2.5/es/>), la cual permite su uso, distribución y reproducción por cualquier medio para fines no comerciales, siempre que se cite el trabajo original.

exists within the routine use of urodynamics and ongoing surveillance after initial diagnosis of neuropathic bladder. Urodynamics should be indicated, at least, in the event of clinical deterioration or change in ultrasound features. Oxybutynin is, nowadays, the only anticholinergic approved in pediatric population. Clean intermittent catheterization and transcutaneous electrical nerve stimulation (TENS) are the latest treatment included for these patients.

Key words: Urodynamics; Lower urinary tract symptoms (LUTS); Overactive urinary bladder: neurogenic urinary Bladder; Oxybutynin; Intermittent urethral catheterization; Transcutaneous electrical nerve stimulation (TENS).

INTRODUCCIÓN

Cualquier alteración en alguno de los componentes involucrados en el complejo mecanismo del ciclo miccional (sistema nervioso central –SNC–, sistema nervioso periférico, detrusor, cuello vesical o esfínter) puede conducir a una disfunción vesical, o malfunción del tracto urinario inferior (MTUI), término que aúna las alteraciones que se producen en cualquiera de las dos etapas del ciclo miccional, tanto en la fase de llenado como en la de vaciado⁽¹⁾.

La maduración progresiva del control vesical permite que los niños alcancen la continencia urinaria diurna sobre los 3-4 años y nocturna entre los 5-7 años de edad, con una continencia fecal generalmente más precoz.

Entre el 1 al 20% de la población pediátrica presenta algún síntoma de MTUI⁽²⁾, cuya incidencia está en aumento. La variabilidad en los porcentajes se debe a los diferentes criterios utilizados en la literatura médica. Con el fin de clarificar conceptos, la Sociedad Internacional de Continencia en Niños (*International Children's Continence Society* o ICCS) ha estandarizado las distintas terminologías que veremos a continuación.

ETIOLOGÍA

La MTUI puede ser una malfunción de causa neurógena o no neurógena (Tabla I). No obstante, en la literatura médica cuando se habla de MTUI en general, frecuentemente se suele hacer referencia a los pacientes neurológicamente sanos, reservando el término de vejiga neurógena (VN) o disfunción vesical neurógena para los casos de MTUI de etiología neurológica (Tabla I).

- **Causas neurológicas: disfunción vesical neurógena.** Las principales entidades son el mielomeningocele, segui-

TABLA I. ETIOLOGÍA MTUI.

Causas anatómicas neurológicas

- Congénitas
 - Defectos del tubo neural (DTN)
 - Espina bífida, mielodisplasia o disrafia espinal (> 50% de los DTN)
 - . Oculta
 - . DTN cerrado
 - . Meningocele
 - . Mielomeningocele (el más frecuente): solo 5% no tendrán VN
 - Encefalocele
 - Anencefalia: incompatible con la vida
 - Malformaciones anorrectales altas
 - Agenesia sacra
- Adquiridas: traumatismo medular, encefalitis, tumores...

Causas anatómicas no neurogénicas

- Uréter ectópico
- Complejo extrofia-epispadias
- Seno urogenital/cloaca
- Válvulas uretra posterior
- Duplicación uretral
- Reflujo vesicoureteral (RVU)
- Síndrome Prune-Belly, etc.

Causas funcionales

- MTUI idiopática, sin encontrar ninguna causa neurológica o anatómica que lo justifique

do del disrafismo espinal oculto, las malformaciones anorrectales y la agenesia sacra. En estos pacientes, el estudio urodinámico (EU) es prioritario desde los primeros meses de vida y durante el seguimiento, con el fin de detectar las vejigas de alto riesgo, caracterizadas por presiones del detrusor > 40 mmHg, capacidad vesical y compliance reducidas, disineria véscico-esfínteriana y elevado residuo postmiccional (RPM).

- **Causas anatómicas no neurogénicas:** se refiere a ciertas malformaciones congénitas en las que puede existir una vejiga valvular, al comportarse como una VN. Puede haber una falta de adquisición del control urinario porque el uréter drene más allá del esfínter uretral externo (uréter ectópico), por provocar una obstrucción a nivel del cuello vesical como en las válvulas de uretra posterior o por favorecer las infecciones del tracto urinario (ITU) como en el RVU secundario a una disfunción vesical e intestinal.
- **Causas funcionales: MTUI en el paciente neurológicamente normal.** Secundario a un retraso en la maduración del control cortical o en la coordinación vesical y/o a malos hábitos higiénicos en la etapa de entrenamiento vesical.

SINTOMATOLOGÍA DE LA MTUI

Los síntomas de las vías urinarias inferiores pueden ser únicos, pero con frecuencia aparecen solapados en los diferentes cuadros, lo cual dificulta asignar un síntoma a un cuadro clínico-urodinámico determinado. Se deben tener en cuenta a partir de los 5 años de edad⁽³⁾.

- **Síntomas de llenado:**
 - Incontinencia urinaria diurna.
 - Frecuencia miccional alterada. Se considera normal entre 4-7 micciones/día.
 - Urgencia miccional. Este síntoma suele ser la expresión de una vejiga hiperactiva (VH).
 - Nicturia. Es muy frecuente en niños escolares y no es necesariamente indicativo de MTUI.
- **Síntomas de vaciado:**
 - Hesitancia o dificultad para iniciar la micción.
 - Esfuerzo o necesidad de prensa abdominal para iniciar o mantener la micción (Valsalva).
 - Chorro miccional débil.
 - Micción entrecortada. Este patrón es normal en menores de 3 años.
 - Disuria.
 - Maniobras o hábito retenedor para postponer la micción o suprimir la urgencia.
 - Goteo postmiccional. En niñas se asocia a reflujo vesico-vaginal y en niños a siringocele.
 - Sensación de vaciado incompleto.
- **Otros síntomas relacionados con la MTUI:**
 - ITU de repetición.
 - Disfunción vesical e intestinal, o el término en desuso de síndrome de mala eliminación o eliminación disfuncional que la ICCS recomienda evitar. En algunos niños neurológicamente sanos, a los síntomas urinarios característicos de MTUI anteriormente descritos se les asocia un problema defecatorio, con estreñimiento y/o encopresis. Actualmente, se sabe que existe una clara relación entre el estreñimiento funcional y la MTUI, de modo que la impactación fecal puede empeorar o desencadenar una VH, incrementando los episodios de incontinencia urinaria diurna o dificultando la resolución de una enuresis. Esta sintomatología fecal se debe tener en cuenta a partir de los 4 años y para su valoración utilizaremos los criterios Roma IV⁽⁴⁾.

Por otra parte, se ha de recordar que la presencia aislada de incontinencia urinaria nocturna en mayores de 5 años, sin ninguno de los síntomas anteriormente mencionados de MTUI, se conoce como enuresis y es una entidad cuya etiopa-

togenia y tratamiento es diferente y, por tanto, no constituye un síntoma de MTUI.

CUADROS CLÍNICO-URODINÁMICOS DE MTUI NO NEURÓGENA

En los niños neurológicamente sanos, los principales diagnósticos de MTUI funcional son vejiga hiperactiva, micción disfuncional, vejiga hipoactiva e ITU en postponedores de la micción. En estos cuadros la sintomatología puede solaparse, del mismo modo que un cuadro puede evolucionar y desembocar en otro.

Vejiga hiperactiva (VH)

El término vejiga hiperactiva se refiere a la presencia de urgencia miccional asociada frecuentemente a incontinencia urinaria, nicturia/enuresis y polaquiuria. Su diagnóstico es meramente clínico ante la presencia de urgencia. Típicamente estos niños utilizan las maniobras de retención para evitar la micción, que se caracteriza por ser explosiva, en torre.

El EU solo lo indicaremos en casos muy seleccionados que no respondan al tratamiento médico o si se acompaña de una disfunción de vaciado⁽⁵⁾. En el EU pueden verse contracciones involuntarias del detrusor (CID) durante la fase de llenado, y es en este momento cuando hablamos de "hiperactividad del detrusor" (diagnóstico urodinámico). La capacidad vesical está reducida.

Su tratamiento se fundamenta en medias conductuales (uroterapia estándar con micción programada y tratamiento del estreñimiento) y anticolinérgicos para disminuir las CID. La inyección de toxina botulínica en el detrusor y la neuroestimulación transcutánea (TENS) es de segunda elección en no respondedores al tratamiento estándar con anticolinérgico o en los casos que estos no se toleran.

Micción disfuncional

Se produce por una relajación inapropiada del suelo pélvico durante la micción, lo que se traduce en la flujometría con electromiografía (EMG) en una curva en *staccato*, en los casos más leves, o interrumpida, en los más severos, con RPM elevado (micción no coordinada).

Los pacientes, generalmente niñas, son proclives a tener estreñimiento e ITU de repetición, incluso RVU secundario a elevadas presiones vesicales durante el vaciado. Muchos son posponedores o tienen una VH, por lo que en un intento de no orinarse contraen voluntariamente el esfínter lo que favorece la micción disfuncional.

El tratamiento de la micción disfuncional es la uroterapia y el *biofeedback*, lo que mejora el grado de RVU y disminuye las ITU. De ello se deduce que antes de plantearse un tratamiento quirúrgico de un RVU, debe descartarse una micción disfuncional y una VH⁽⁶⁾.

Vejiga hipoactiva

En esta entidad el problema acontece en la fase de vaciado, al no alcanzar la vejiga unas presiones adecuadas para vaciarse de forma efectiva: los niños necesitan aumentar la presión intrabdominal para iniciar, mantener o completar la micción. Algunos niños postponedores, con una frecuencia miccional baja y micciones > 150% de la capacidad vesical esperada para la edad (CVEedad), acaban desarrollando una vejiga hipoactiva. Con el tiempo presentan incontinencia por rebosamiento y RPM altos al presentar un detrusor hipoactivo o acontráctil (“vejiga perezosa”), lo que facilita las ITU.

En la flujometría veremos un chorro miccional débil, en *plateau*. Si se realiza el EU se constata una hipoactividad del detrusor en la fase de vaciado, lo que permite diferenciarlo de una obstrucción del tracto urinario inferior con aumento de la presión del detrusor.

Además de la uroterapia y el *biofeedback*, la doble micción suele disminuir el RPM, y en casos que no mejoren con lo anterior, se deberá recurrir al cateterismo intermitente limpio (CIL). Se debe evitar el uso de anticolinérgicos, ya que pueden aumentar el RPM.

Otros cuadros menos frecuentes

- **Incontinencia de estrés.** Pérdida involuntaria de pequeñas cantidades de orina al aumentar la presión intra-abdominal (esfuerzo, toser, estornudar...). Suele estar relacionada con obesidad y tos crónica, y es excepcional en niños sanos, donde estas pérdidas de orina suelen ser la expresión de una VH o una vejiga hiperdistendida. Debe recomendarse uroterapia y *biofeedback*.
- **Reflujo vaginal.** Incontinencia urinaria diurna de cantidades moderadas poco después de realizar la micción sin asociar otros síntomas urinarios. Es más frecuente en niñas prepuberales con tendencia a la obesidad. En general, la adducción de los muslos favorece el acúmulo de orina en el introito vaginal, que se podría plasmar en una CUMS. Se deben descartar adherencias de labios menores, y recomendar que realice la micción con las piernas separadas.
- **Incontinencia de la risa (*giggle incontinence*).** Incontinencia que tiene lugar justo tras reírse. Es casi exclusivo de niñas y las pérdidas urinarias son una micción prácticamente completa. Se cree que se debe a un trastorno a nivel del SNC, similar a la cataplejía, ocasionalmente

hereditaria, y que podría responder a metilfenidato. No debe confundirse esta incontinencia con humedecer la ropa interior al reírse, característico de la VH.

CUADROS CLÍNICO-URODINÁMICOS DE MTUI NEURÓGENA

La disfunción vesical neurógena puede afectar a una o a ambas partes del ciclo miccional, de modo que todos los síntomas/signos anteriormente descritos pueden estar presentes. Existe asimismo un riesgo incrementado de RVU, dilatación del tracto urinario, ITU y litiasis (estruvita).

- En la fase de llenado, puede haber:
 - Hiperactividad del detrusor neurogénica: CID acompañadas o no de incontinencia.
 - Baja acomodación o pérdida de la *compliance*.
 - Incontinencia de esfuerzo: pérdidas involuntarias de orina con los aumentos de presión abdominal en ausencia de CID y baja acomodación. La actividad electromiográfica es nula o muy baja.
- En la fase de vaciado vesical puede existir:
 - Disinergia véscico-esfinteriana: falta de relajación del esfínter uretral externo durante la micción con RPM elevado, similar a la micción disfuncional del niño sano.
 - Hipo o acontractilidad del detrusor con micción por prensa abdominal.

No todas las VN tienen el mismo comportamiento, ya que dependiendo de la actividad del detrusor (normal, hiperactivo, hipoactivo) y del esfínter (normal, hiperactivo, hipoactivo) existirá o no una vejiga de alto riesgo. De ello se deduce que la ausencia de incontinencia no es garantía de presiones bajas, ya que dependerá también de cómo se comporte el esfínter uretral externo⁽⁷⁾.

Las VN de alto riesgo se caracterizan por hiperactividad del detrusor, vejiga de baja capacidad, acomodación vesical disminuida con presión de fuga > 40 mmHg, RPM elevado y/o esfínter competente e hiperactivo. Además, los problemas defecatorios afectan a más del 75% de los pacientes con mielomeningocele, lo que supone una gran limitación para la integración social. Es característico del intestino neurógeno un estreñimiento que se alterna con deposiciones líquidas junto con incontinencia fecal por rebosamiento.

DIAGNÓSTICO

En todo paciente con sospecha de una MTUI debemos llevar a cabo una adecuada historia clínica, exploración neu-

Nombre:						Edad:			
Hora	1 ^{er} día			2 ^o día			3 ^{er} día		
	Medida	Anotaciones		Medida	Anotaciones		Medida	Anotaciones	
	Orina (ml)	Orina	Heces	Orina (ml)	Orina	Heces	Orina (ml)	Orina	Heces
6-7									
7-8									
8-9									
9-10									
10-11									
11-12									
12-13									
13-14									
14-15									
15-16									
16-17									
17-18									
18-19									
19-20									
20-21									
21-22									
22-23									
23-24									
	¿Se levantó a orinar? ¿Hora? Peso pañal			¿Se levantó a orinar? ¿Hora? Peso pañal			¿Se levantó a orinar? ¿Hora? Peso pañal		

Figura 1. Diario miccional. Puede recogerse los datos de 3 días no consecutivos (fin de semana). *Orina:* anotar si existe urgencia para ir al baño o escape que moje la ropa interior o toda la muda. *Heces:* anotar si existe manchado o si hace deposición y sus características (dura, normal, blanda).

rourológica, un diario miccional e intestinal y una ecografía si se considera necesario. Todo ello nos ayudará a determinar el tipo de prueba urodinámica más apropiada⁽⁸⁾ (Fig. 1).

Estudios urodinámicos no invasivos

Diario miccional

Es un registro no invasivo y objetivo realizado por los padres de la ingesta de líquidos y la producción de orina durante 3 días completos. Proporciona información sobre la frecuencia miccional, la distribución de las micciones (noche y día), el volumen de vaciado o capacidad vesical del paciente y la presencia de episodios de urgencia e incontinencia. Se debe complementar con un diario deposicional: frecuencia, consistencia de las heces según la escala de Bristol y presencia de encopresis.

Uroflujometría

Proporciona información sobre la fase de vaciado de la vejiga, pero no sobre la de llenado. Consiste en la realización de una micción espontánea en un uroflujómetro, para medir el flujo urinario y obtener información sobre el patrón de flujo miccional que a menudo es sugerente de un cuadro específico, siendo innecesario realizar más pruebas invasivas.

Con frecuencia la flujometría se combina con una EMG del esfínter uretral externo mediante la colocación de electrodos de contacto en la piel perianal para valorar la coordinación detrusor-esfínter. La actividad electromiográfica del esfínter debe estar ausente durante la micción, y la presencia de actividad durante la micción es indicativa de micción disfuncional. Se debe realizar al menos 2 veces para asegurarnos que el patrón miccional es constante.

La forma de la curva del flujo urinario en niños es el dato más importante, pues se correlacionan con las causas de la MTUI⁽⁴⁾:

- Curva normal: es lisa y tiene forma parabólica.
- Curva en torre: tiene una gran amplitud y un pico de corta duración. Puede producirse por VH. Sin embargo, los niños con VH pueden tener una curva parabólica de apariencia normal porque una VH es principalmente una anomalía de la fase de llenado.
- Curva en meseta: por obstrucción o por micción disfuncional.
- Curva en *staccato*: flujo de orina fluctuante en niños con micción disfuncional.
- Curva interrumpida: flujo urinario fraccionado de baja amplitud y larga duración que se observa en niños con

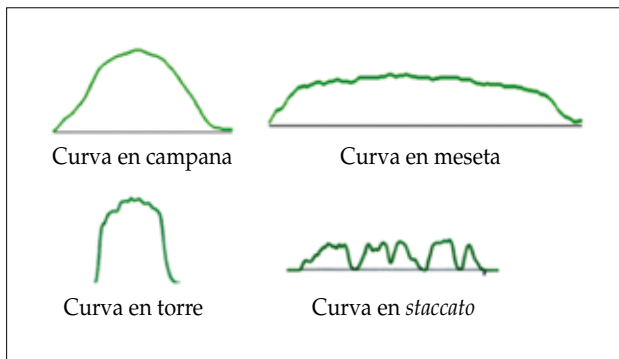


Figura 2. Patrones de flujo urinario.

vejiga hipoactiva que tienen una contracción ausente o débil del detrusor (Fig. 2).

Estudios urodinámicos invasivos

Conocido simplemente como EU, permite estudiar la fase de llenado (cistomanometría) y vaciado (estudio de presión-flujo). Se registran simultáneamente la presión intravesical (P_{ves}), la presión abdominal (P_{abd}), el volumen infundido, la EMG y el volumen miccional. El registro de la presión vesical se consigue colocando una sonda transuretral a través de la cual realizaremos el llenado vesical y la presión abdominal mediante una sonda rectal con balón. La presión de detrusor se estima restando la presión abdominal a la intravesical ($P_{det} = P_{ves} - P_{abd}$), para corregir los cambios que pueden suceder con la risa, tos o movimientos durante el estudio.

Cistomanometría

Se define como el estudio de la fase de llenado del ciclo miccional. Conceptualmente, es la técnica por la que medimos la relación entre presión y volumen vesical en la fase de llenado, mediante llenado vesical lento, y termina cuando el paciente no puede demorar más la micción o presenta micción involuntaria, dolor, presión detrusor > 40 cm H_2O , la infusión excede al menos el 150% de la CVEedad o las fugas superan la velocidad de llenado. El estudio cistomanométrico nos permitirá evaluar la sensibilidad de la vejiga durante el llenado, la actividad del detrusor, la acomodación y la capacidad vesical⁽⁹⁾.

La sensación es difícil de evaluar en niños. Los niños mayores suelen expresar normalmente el deseo miccional fuerte, que suele ocurrir al 90% de la CVEedad. La disminución o ausencia de sensación durante la fase de llenado suele verse en VN, hipoactiva o con fallo miogénico.

El detrusor puede tener un comportamiento normal, hiperactivo o hipoactivo. Cualquier actividad del detrusor durante el llenado debe considerarse patológica. El término hiperactividad del detrusor se usa para describir cualquier CID > 15 cm H_2O durante la fase de llenado.

La acomodación del detrusor límite no debe exceder los 40 mmHg. La morfología de la curva es más importante que los valores en sí, así un incremento lineal y progresivo de la P_{det} en la fase de llenado lo consideraríamos baja acomodación, ya que en una vejiga de acomodación normal la curva sería plana, y solo al final se produciría un aumento discreto de la P_{det} .

Estudio presión flujo

El estudio se completa con una micción espontánea. Una presión miccional alta combinada con un flujo bajo es indicativo de obstrucción del tracto urinario inferior, ya sea anatómica o funcional (micción disfuncional). La baja actividad del detrusor acompañada de una capacidad vesical $> 150\%$ de la CVEedad puede observarse cuando hay una contracción del detrusor escasa, lo que puede ser el resultado de un vaciamiento obstructivo crónico⁽⁸⁾.

Videourodinámica

Es el estudio más completo dentro de la urodinámica, ya que el llenado vesical con contraste permite combinar la urodinamia con la fluoroscopia mejorando significativamente la precisión del diagnóstico y obteniendo simultáneamente información anatómica y funcional. No solo permite la medición en tiempo real de la P_{det} cuando se produce una fuga urinaria o RVU, sino que también revela la forma de la vejiga y el cuello vesical durante el llenado y vaciado⁽¹⁾.

INDICACIONES DE ESTUDIO URODINÁMICO

En líneas generales, el EU no es una prueba de rutina en el niño neurológicamente sano con síntomas de MTUI, a diferencia de lo que sucede en el seguimiento de los niños con VN, en los que el EU juega un papel destacado en el seguimiento.

- **Sospecha de vejiga neurógena.** El estudio se debe realizar en los primeros meses de vida tan pronto se haya estabilizado el cierre quirúrgico del defecto, ya que en estos pacientes las alteraciones urodinámicas son predictivas de deterioro renal en adultos, y en el seguimiento en determinadas circunstancias^(10,11).
- **Anomalías congénitas complejas no neurogénicas.**

- **Casos muy seleccionados de vejiga hiperactiva**, especialmente si se acompañan de una disfunción de vaciado o son refractarias al tratamiento médico.
- **Pacientes con síntomas obstructivos o disfunción vesical severa con evidencia de daño renal o dilatación del tracto urinario.**

TRATAMIENTO DE LA MTUI

Debemos tener en cuenta que nos podemos enfrentar a dos escenarios diferentes:

MTUI neurógena

En la VN se apuesta por un tratamiento precoz, activo, para anticiparse al daño del tracto urinario, ya que dejada a su evolución un 20% de los pacientes fallecen en el primer año de vida de un fallo renal⁽¹²⁾. Solo un 5% de los niños con VN no presentarán una disinergia vésico-esfinteriana, lo que implica que prácticamente todos los niños con un defecto del tubo neural son portadores de VN. Por ello, la mayoría de los autores se decantan por un régimen de CIL desde el nacimiento si existe RPM elevado tras una micción espontánea, medido con ecografía o sondaje, o si el neonato no orina en 2 horas. Una vez se ha reparado el defecto congénito en los primeros días de vida, se debe realizar un EU a los 2-3 meses. Si se constatan altas presiones de llenado con baja acomodación o CID, se pautarán anticolinérgicos⁽⁵⁾.

A medida que el niño se va desarrollando, es posible el cambio de comportamiento vesical, por lo que aunque los estudios radiológicos sean normales y los EU correctos, se debe seguir un control estricto de estos niños, especialmente los primeros 6 años de vida. Los protocolos en este periodo varían, pero todos se sustentan en ecografías semestrales/anuales y, según la escuela, en EU anuales de forma programada o indicados solo si se producen cambios clínicos o ecográficos⁽¹¹⁾.

Para el tratamiento de la disfunción intestinal neurógena, además de medidas higiénico-dietéticas y laxantes, suelen ser necesarios los enemas. Estos pueden no ser útiles si el paciente tiene un esfínter anal no competente, al no poder retenerlo para que actúe. En determinados casos los dispositivos de irrigación transanal (Peristeen®) ofrecen la posibilidad de irrigar con agua y limpiar el colon izquierdo de heces en el domicilio. Para los casos más rebeldes en los que el irrigador no estimula suficientemente el vaciamiento del colon distal o es muy difícil su uso por el propio paciente, el procedimiento de Malone (*Malone Antegrade Continence Enema*) o apendicostomía cutánea continente puede conseguir la continencia fecal⁽¹³⁾.

MTUI de causa no neurógena, funcional

En este caso el enfoque es completamente diferente, ya que se debe adoptar un manejo gradual, desde las medidas menos invasivas a los tratamientos más agresivos. Antes de plantearse el uso de medicación u otros tratamientos más agresivos, se debe comenzar por un manejo conservador que incluya la modificación del comportamiento vesical y tratamiento activo del estreñimiento si lo hubiera, lo que se conoce como uroterapia estándar y que constituye el eje central o base del tratamiento de la MTUI no neurógena. Por sí sola, la uroterapia estándar alcanza porcentajes de resolución superiores al 50%⁽¹⁾. Solo en el caso de que las medidas conservadoras fallen, y no antes, optaremos por un manejo más activo con anticolinérgicos o uroterapia específica (*biofeedback*), previa identificación de la causa subyacente para pautar una terapia adecuada, y será excepcional tener que recurrir a tratamientos de tercera línea como el CIL, la neuromodulación o la toxina botulínica.

OPCIONES TERAPÉUTICAS

Uroterapia estándar

Se conoce así a todos los tratamientos que se basan en cambiar los hábitos higiénico-dietéticos y que son, por tanto, medidas no farmacológicas ni quirúrgicas.

- Realización de un calendario miccional y defecatorio: registro por el propio niño, con ayuda de los padres, de los síntomas presentes para poder evaluar los progresos.
- Modificación de los hábitos miccionales:
 - Marcarse objetivos, premiando la constancia y el compromiso del niño.
 - Micción programada aproximadamente cada 2-3 horas.
 - Evitar alimentos que incrementen la actividad vesical, como la cafeína o refrescos carbonatados, zumos de tomate, naranja o alimentos picantes.
 - Adoptar una postura adecuada durante la micción, con la ropa interior completamente bajada y en caso de orinar sentado, con apoyo de los pies, la espalda recta y las piernas ligeramente separadas esperando un par de minutos tras finalizar la micción. Evitar usar la prensa abdominal o interrumpir el chorro.
 - Vigilar la higiene genital, ya que es tan perjudicial la suciedad como un exceso de limpieza.
- Tratamiento del estreñimiento: imprescindible tratar la disfunción intestinal primero que la MTUI⁽⁶⁾: aumento de la ingesta de agua, fibra y fruta con reducción de los lácteos y alimentos astringentes, y creación de un

hábito defecatorio, sentando al niño en el inodoro unos 10 minutos después de cada comida principal, aunque no tenga deseo defecatorio. El objetivo debe ser realizar al menos una deposición diaria blanda.

Anticolinérgicos

Actúan reduciendo las contracciones del detrusor, por lo que se indican cuando existe vejiga hiperactiva, CID o baja *compliance* con Pr de escape del detrusor ≥ 40 mmHg. El objetivo del tratamiento es mejorar los síntomas, aumentar la capacidad vesical máxima y disminuir la presión máxima del detrusor. El único aprobado por la AEMPS en niños mayores de 5 años es la oxibutinina (Ditropan®), bloqueante no selectivo de los receptores M1 y M3. En mayores de 5 años la dosis de oxibutinina estándar es 0,3-0,5 mg/kg/día repartidos en 3 dosis y, fuera de ficha técnica, 0,3 mg/kg/día en menores de 5 años y 0,2 mg/kg/día para los menores de 1 año⁽¹⁴⁾. En estos casos se recomienda la firma de un consentimiento informado⁽⁷⁾. Los efectos secundarios más habituales son boca seca, visión borrosa, sofocación y empeoramiento del estreñimiento, lo que supone que un 10% de los pacientes abandone el tratamiento⁽⁶⁾. Si el paciente presenta una disfunción de vaciado, con vejiga hiperreactiva, chorro miccional fraccionado o RPM elevado, no se deben administrar, ya que se agravaría el cuadro al favorecer un vaciamiento incompleto de la vejiga.

Otros fármacos utilizados son los antagonistas selectivos de los receptores muscarínicos como la tolterodina (Detrusitol®), la fesoterodina (Toviaz®) y solifenacina (Vesicare®)⁽¹¹⁾. Tienen la ventaja de producir menos efectos secundarios, especialmente a nivel del SNC, pero al existir pocos estudios en población pediátrica, no están aprobados para estas edades⁽¹⁵⁾.

Alfabloqueantes

La alfuzosina y la tamsulosina son antagonistas selectivos de los receptores α_1 , y su administración provoca la relajación del cuello y uretra proximal. En la edad pediátrica no están aprobados (*off-label*), a pesar de que existen artículos médicos que demuestran su seguridad y efectividad, aunque con resultados muy variables⁽¹⁵⁾.

Cateterismo intermitente limpio

Utilizado para conseguir un vaciamiento efectivo en los pacientes con un defecto de vaciado por una micción disfuncional, disinerxia véscico-esfinteriana o vejiga hipoactiva con elevado RPM. En el caso de la VN, algunos autores apuestan por un manejo proactivo desde un inicio.

El CIL se debe realizar al menos de 4 a 5 veces al día, respetando el sueño nocturno, con sondas de baja fricción.

Cuando el sondaje es difícil, puede plantearse una cirugía en la que se comunica la piel, generalmente el ombligo, a la vejiga a través del apéndice cecal, lo que supone una ostomía continente que facilita el cateterismo (técnica de Mitrofanoff).

El cateterismo limpio respecto al estéril no implica un mayor riesgo de ITU, si bien los porcentajes de bacteriuria son altos (76%)⁽¹¹⁾. No está claro el papel de la profilaxis antibiótica continua en el CIL, al disminuir el número de ITU pero ser estas secundarias a organismos más resistentes, por lo que en líneas generales se recomienda evitar su indicación⁽¹⁶⁾.

Biofeedback

Primera línea de tratamiento para la disfunción miccional, ya que a través de un dispositivo con electrodos de superficie a nivel perianal, el paciente entiende y entrena lo que es la contracción del suelo pélvico –sin contraer el abdomen o los glúteos– y su relajación. Toda la actividad electromiográfica se plasma digitalmente en una pantalla que a modo de juego ilustra lo que es una contracción y relajación efectiva del esfínter uretral externo, con el ascenso/descenso de un globo aerostático o unos peces según el software. Estos ejercicios deben practicarse diariamente en casa.

Toxina botulínica A

Tratamiento de tercera línea en pacientes con VN y utilizado recientemente también en casos de VH que, tras uroterapia, son refractarios o no toleran los anticolinérgicos o la neuromodulación. La inyección intravesical de 5 a 12 U/kg de toxina botulínica A reduce la presión del detrusor, mejora la capacidad cistomanométrica máxima, la *compliance* y la continencia⁽¹¹⁾. Como contrapartida está el hecho de que precisa cistoscopia, su efecto es temporal –unos 9 meses–, y que no está exenta de posibles efectos secundarios. Puede alterar la fase de vaciado, pero como en el caso de la VN la mayor parte de los pacientes están con CIL, no suele implicar un riesgo adicional.

Neuromodulación

Su objetivo es modificar la inervación vesical en los pacientes con VH. Existen varias alternativas: la estimulación eléctrica transcutánea (*TENS o parasacral transcutaneous electrical nerve stimulation*), la estimulación percutánea del nervio tibial (*percutaneous tibial nerve stimulation o PTNS*) y la neuromodulación sacra (*implanted sacral nerve stimulation o implanted SNS*). La más utilizada es la TENS, con resultados tan satisfactorios como los anticolinérgicos con la ventaja de carecer de efectos secundarios⁽¹⁷⁾. Los resultados en pacientes con VN no son tan prometedores.

Cirugía

La cirugía constituía el tratamiento más utilizado en la VN en el pasado, con un riesgo infeccioso y de malignización considerable (ureteroileostomía tipo Bricker). Actualmente, con la oxibutinina y el CIL desde edades bien tempranas, su indicación ha caído en desuso, y se reservan para los casos de VN de alto riesgo que han fracasado con tratamiento médico. Las principales técnicas son:

- Derivación urinaria incontinente (generalmente temporales): vesicostomía, ureterostomía, nefrostomía.
- Derivación urinaria continente (generalmente permanentes) para autocateterismos, como la apendicovesicostomía tipo Mitrofanoff⁽⁷⁾.
- Cistoplastias de aumento: se emplean cuando, a pesar del tratamiento médico a dosis máxima, persiste la mala *compliance* con altas presiones, incontinencia urinaria y alteraciones del tracto urinario superior. Requiere como requisito que el paciente realice CIL, para asegurar un vaciado vesical completo de orina y moco. Las opciones quirúrgicas para aumentar el tamaño vesical y la *compliance* son el uso de intestino delgado (íleon), grueso o uréter. A largo plazo en un 40% de los casos hay complicaciones, con riesgo de litiasis por acúmulo de moco, acidosis metabólica o malignización del intestino incorporado a la vejiga, lo que obliga a un seguimiento muy estrecho toda la vida (uroanálisis, ecografía y cistoscopia⁽¹³⁾).
- Cirugía sobre el cuello vesical, con esfínter urinario artificial, en pacientes con incontinencia urinaria y esfínter uretral externo incompetente.

BIBLIOGRAFÍA

- Martín-Crespo Izquierdo RM, Ramírez Velandia H, Carrera Guermeur NA, Maruszewski P, Luque Mialdea R. Urodynamic studies in pediatric urological patient. *Cir Pediatr*. 2018; 31: 107-14.
- Radmayr C, Bogaert G, Dogan HS, Kocvara R, Nijman JM, Stein R TS. EAU Guidelines. Edn. Presented at the EAU Annual Congress Copenhagen 2018. In 2018. Available from: <https://uroweb.org/wp-content/uploads/EAU-Guidelines-Paediatric-Urology-2016-1.pdf>
- van den Heijkant M, Bogaert G. Lower Urinary Tract Terminology in Daytime Lower Urinary Tract Symptoms in Children: A View of the Pediatric Urologist. *Eur Urol Focus*. 2017; 3: 189-97.
- Austin PF, Bauer SB, Bower W, Chase J, Franco I, Hoebeke P, et al. The standardization of terminology of lower urinary tract function in children and adolescents: update report from the Standardization Committee of the International Children's Continence Society. *J Urol*. 2014; 191: 1863-5.e13.
- De Jong TPVM, Klijn AJ. Urodynamic studies in pediatric urology. *Nat Rev Urol*. 2009; 6: 585-94.
- Maternik M, Krzeminska K, Zurowska A. The management of childhood urinary incontinence. *Pediatr Nephrol*. 2015; 30: 41-50.
- Miguélez Lago C, Gallo Vallejo M. et al. Tratado de la Espina Bífida. De la A a la Z. Medellín: Editorial Amolca; 2015.
- Drzewiecki BA, Bauer SB. Urodynamic testing in children: indications, technique, interpretation and significance. *J Urol*. 2011; 186: 1190-7.
- López Pereira P, Pérez Salvador O. Cistomanometría de llenado en Pediatría: técnica, aplicaciones y datos. En: Gutiérrez Segura C, ed. Patología funcional urológica y urodinámica pediátricas. Madrid: Editorial Siglo; 2008.
- Costa Monteiro LM, Cruz GO, Fontes JM, Vieira ETRC, Santos EN, Araujo GF, et al. Early treatment improves urodynamic prognosis in neurogenic voiding dysfunction: 20 years of experience. *J Pediatr (Rio J)*. 2017; 93: 420-7.
- Lee B, Featherstone N, Nagappan P, McCarthy L, O'Toole S. British Association of Paediatric Urologists consensus statement on the management of the neuropathic bladder. *J Pediatr Urol*. 2016; 12: 76-87.
- Bauer SB, Austin PF, Rawashdeh YF, de Jong TP, Franco I, Siggaard C, et al. International Children's Continence Society's recommendations for initial diagnostic evaluation and follow-up in congenital neuropathic bladder and bowel dysfunction in children. *Neurourol Urodyn*. 2012; 31: 610-4.
- Rawashdeh YF, Austin P, Siggaard C, Bauer SB, Franco I, de Jong TP, et al. International Children's Continence Society's recommendations for therapeutic intervention in congenital neuropathic bladder and bowel dysfunction in children. *Neurourol Urodyn*. 2012; 31: 615-20.
- Luque Mialdea R, Martín-Crespo R, Hernández E, Sánchez O, Canizo A, Fernández A, et al. Use of oral anticholinergic therapy in children under 1 years of age with high risk bladder. *Cir Pediatr*. 2005; 18: 3-7.
- Kroll P. Pharmacotherapy for Pediatric Neurogenic Bladder. *Paediatr Drugs*. 2017; 19: 463-78.
- Williams G, Craig JC. Long-term antibiotics for preventing recurrent urinary tract infection in children. *Cochrane database Syst Rev*. 2011; (3): CD001534.
- Quintiliano F, Veiga ML, Moraes M, Cunha C, de Oliveira LF, Lordelo P, et al. Transcutaneous parasacral electrical stimulation vs oxybutynin for the treatment of overactive bladder in children: a randomized clinical trial. *J Urol*. 2015; 193(5 Suppl): 1749-53.

Original

Oncología quirúrgica pediátrica

I. CARRILLO ARROYO, V. ALONSO ARROYO, M.E. MOLINA VÁZQUEZ, O. GÓMEZ BELTRÁN, A. SÁNCHEZ ABUÍN

Servicio de Cirugía Pediátrica. Hospital Clínico Universitario de Valladolid.

RESUMEN

Las neoplasias suponen la primera causa de muerte en niños mayores de 1 año en países desarrollados. La cirugía pediátrica juega un importante papel terapéutico en el cáncer infantil a distintos niveles: extirpación tumoral, implantación de accesos vasculares, manejo de metástasis y complicaciones.

La oncología pediátrica es una especialidad muy dinámica con actualizaciones y cambios en protocolos constantemente. El objetivo de este artículo es la revisión actualizada de los tumores sólidos más frecuentes y con características específicas en relación con la cirugía pediátrica: neuroblastoma, tumor de Wilms, hepatoblastoma, tumores ováricos, testiculares y de partes blandas.

El neuroblastoma es el tumor sólido extracraneal más común en la infancia. Tanto el neuroblastoma como el tumor de Wilms suelen presentarse como una masa abdominal asintomática. La combinación del grupo de riesgo, edad, factores biológicos y resultados histológicos permite asignar a cada paciente un estadio de riesgo con valor pronóstico, y establecer una estrategia terapéutica específica en cada caso de neuroblastoma.

El nefroblastoma o tumor de Wilms es el tumor renal maligno más frecuente en niños. En nuestro medio el nuevo protocolo establecido por la SIOP se conoce como UMBRELLA que se basa en la quimioterapia preoperatoria con el objetivo de reducir masa tumoral seguido de cirugía.

En los casos de hepatoblastoma es importante la clasificación PRETEXT (*Pretreatment Extent of Disease*) porque define la extensión de parénquima hepático afectada y enfermedad extrahepática dando información sobre la reseccabilidad del tumor y su respuesta a la quimioterapia.

Ante una masa de tejido blando debe plantearse en primer lugar que se trate de procesos reactivos y tumores benignos, los tumores malignos de partes blandas son raros. Dentro de estos, el rhabdomioma se caracteriza por su buena respuesta a quimioterapia, por lo que está en desuso la cirugía con resecciones agresivas o mutilantes.

Respecto a los tumores gonadales en la infancia, a diferencia de los adultos, predominan los germinales, en concreto el teratoma. La cirugía tiende a ser conservadora para respetar la fertilidad futura.

En las últimas décadas, los avances en tratamientos oncológicos han logrado un aumento de la supervivencia en la mayoría de tumores infantiles, en parte gracias al enfoque multidisciplinar necesario desde el diagnóstico de cada caso.

Palabras clave: Neuroblastoma; Tumor de Wilms; Nefroblastoma; Hepatoblastoma; Rhabdomioma; Tumor ovárico, Tumor testicular.

ABSTRACT

Malignant neoplasms constitute the first cause of death in children over 1 year of age in developed countries. Pediatric

Correspondencia: Isabel Carrillo Arroyo. Servicio de Cirugía Pediátrica. Hospital Clínico Universitario de Valladolid. Avenida Ramón y Cajal, 3. 47003 Valladolid
Correo electrónico: isabelcarrilloarroyo@yahoo.es

© 2019 Sociedad de Pediatría de Asturias, Cantabria, Castilla y León
Este es un artículo de acceso abierto distribuido bajo los términos de la licencia Reconocimiento-No Comercial de Creative Commons (<http://creativecommons.org/licenses/by-nc/2.5/es/>), la cual permite su uso, distribución y reproducción por cualquier medio para fines no comerciales, siempre que se cite el trabajo original.

surgery plays an important therapeutic role in childhood cancer on different sides: removing tumors, placing vascular access devices, metastasis management and complications.

Pediatric oncology is a dynamic specialty with constant updates and changes in protocols. The principal aim of this report is an updated review of more common solid tumors and their specific surgical aspects: neuroblastoma, Wilms' tumor, hepatoblastoma, ovarian tumor, testicular tumor and rhabdomyosarcoma.

Neuroblastoma is the most common extracranial solid tumor in childhood. Wilms' tumor and neuroblastoma usually appears as an asymptomatic abdominal mass. The risk group, age, biological factors and histologic analysis allow to assign a risk stage to each patient, that has prognostic value and determines the specific treatment for each case of neuroblastoma.

Nephroblastoma or Wilms' tumor is the most frequent malignant kidney tumor in children. UMBRELLA is the new protocol of SIOP based on preoperative chemotherapy to reduce the size of the tumor and surgery after.

The classification PRETEXT (Pretreatment Extent of Disease) is important in cases of hepatoblastoma because defines the extent of hepatic infiltrated parenchyma, so we can know about its resectability and the response to chemotherapy.

A soft-tissue mass is probably a reactive process or a benign tumor, since malignant soft-tissue tumors are rare. Rhabdomyosarcoma has a good response to chemotherapy, so wide resections and radical surgery are not current techniques.

With regard to gonadal tumors in childhood, unlike adults, germ tumors predominate, in particular teratoma. Sparing surgery is the current treatment to preserve future fertility.

Over the last several decades, the advances in cancer treatment have achieved an increased survival in most of childhood tumors, thanks to multidisciplinary approach from diagnosis.

Key words: Neuroblastoma; Wilms' tumor; Nephroblastoma; Hepatoblastoma; Rhabdomyosarcoma; Ovarian tumor; Testicular tumor.

INTRODUCCIÓN

Las neoplasias suponen la primera causa de muerte en niños mayores de 1 año en países desarrollados. En España el Registro Infantil de Tumores Infantiles (RETI-SEHOP) se encarga de registrar todos los casos desde la década de 1980. Así conocemos la incidencia nacional global de tumores pediátricos y sabemos que es similar a la europea, regis-

TABLA I. CLASIFICACIÓN INTERNACIONAL DE CÁNCER INFANTIL (ICCC-3).

Grupo diagnóstico		Tasa de incidencia bruta (casos por millón de niños)
I	Leucemias, enfermedades mieloproliferativas y mielodisplásicas	46,3
II	Linfomas y neoplasias reticuloendoteliales	20,1
III	SNC y miscelánea de neoplasias intracraneales e intraespinales	35,4
IV	Neuroblastoma y otros tumores de células nerviosas periféricas	13,1
V	Retinoblastoma	4,9
VI	Tumores renales	7,8
VII	Tumores hepáticos	2,1
VIII	Tumores óseos malignos	9,0
IX	Sarcomas de tejidos blandos y otros extraóseos	9,3
X	Tumores de células germinales, tumores trofoblásticos y neoplasias gonadales	5,2
XI	Melanomas malignos y otras neoplasias epiteliales malignas	3,2
XII	Otras neoplasias malignas y no especificadas	0,2

trándose entre los años 2000 y 2015 una tasa cruda de 156,4 casos por millón de niños. Los tumores más frecuentes son las leucemias y linfomas seguidos de los tumores del sistema nervioso central y el neuroblastoma. Las mejoras en la asistencia sanitaria y los avances de la oncología pediátrica han conseguido un aumento progresivo de la supervivencia de todos los tumores desde que se realizan registros.

La cirugía pediátrica juega un importante papel terapéutico en el cáncer infantil a distintos niveles: extirpación tumoral, implantación de accesos vasculares, manejo de metástasis y complicaciones.

La gran diversidad de tumores y el desarrollo de su conocimiento implica que su clasificación haya experimentado cambios periódicos, actualmente para poder unificarse estudios a nivel mundial se utiliza el ICC-3 (Tabla I).

En esta revisión nos referiremos a aquellos tumores más relacionados con la cirugía pediátrica y con características específicas en edad pediátrica.

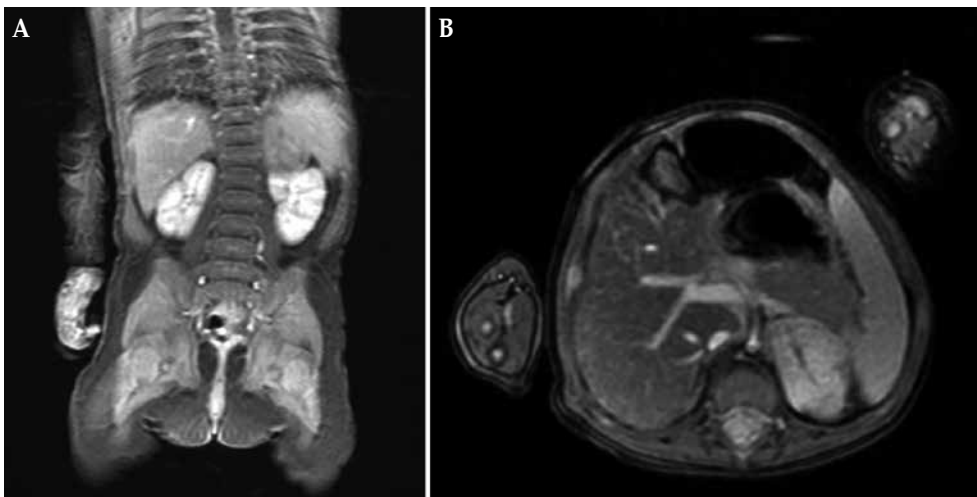


Figura 1. RM de neuroblastoma suprarrenal izquierdo. A) Corte coronal. B) Corte transversal.

NEUROBLASTOMA

El neuroblastoma es el tumor sólido extracraneal más común en la infancia. El 90% se diagnostican en menores de 5 años. El término neuroblastoma define un espectro de tumores neuroblásticos que proceden de células ganglionares del sistema nervioso simpático. Tiene un comportamiento clínico muy heterogéneo debido a su diversidad histológica desde una regresión espontánea y tumores benignos a tumores metastásicos muy agresivos. El tumor primario puede surgir en distintas localizaciones, las glándulas suprarrenales es el lugar primario más frecuente, seguido del órgano de Zuckerland en la pelvis. Las metástasis se producen por vía hematológica y linfática a médula ósea, hueso, hígado y piel.

Presenta cierta disposición genética encontrándose que el 1-2% de los pacientes tienen antecedentes familiares, sobre todo en lactantes y en los casos de neuroblastoma primario multifocal. Actualmente se han identificado mutaciones específicas relacionadas (gen ALK, PHOX2B, locus 1p36 y 11q14-23).

Se ha observado una frecuencia mayor en pacientes con neurofibromatosis y síndrome de Beckwith-Wiedeman.

Clínica

La presentación del neuroblastoma más frecuente es el hallazgo de una masa abdominal asintomática, el resto de signos y síntomas suelen estar derivados del efecto de masa tumoral (dolor abdominal, estreñimiento, obstrucción intestinal, distensión abdominal con compromiso respiratorio, parálisis por compresión de la médula espinal, síndrome de Horner por afectación del ganglio estrellado) y las metástasis (proptosis y equimosis periorbitaria "ojos de mapache",

dolor óseo, pancitopenia, nódulos subcutáneos azulados). Además, se han descrito síndromes paraneoplásicos:

- Secreción de péptido intestinal vasoactivo (VIP) que provoca una diarrea acuosa intratable que solo se resuelve con la resección tumoral.
- Síndrome opsocerebelomioclónico de origen autoinmune.
- Secreción de catecolaminas o renina por infiltración de vasos renales que produce cuadros de taquicardia, rubor facial e hipertensión arterial.

Diagnóstico

Ante la sospecha de neuroblastoma los estudios a realizar son:

1. Pruebas de imagen. La ecografía es muy sensible para los tumores abdominales, pero la TC y RM valoran mejor el volumen tumoral y, en especial, la TC muestra las relaciones entre tumor y grandes vasos y la RM la infiltración del canal medular (Fig. 1).
2. Gammagrafía ósea con metayodobencilguanina (MIBG), en casos negativos se puede usar tecnecio-99m.
3. Análítica completa con iones, ferritina, LDH, enolasa neuroespecífica y coagulación.
4. Catecolaminas en orina y sus metabolitos.
5. Biopsia de la masa mediante laparotomía, laparoscopia o aguja gruesa.
6. Biopsia y aspirado de la médula ósea.

Los criterios consensuados para establecer un diagnóstico de neuroblastoma son:

- Diagnóstico anatomopatológico del tejido tumoral, aumento de catecolaminas séricas o en orina o sus metabolitos.

TABLA II. SISTEMA DE ESTADIAJE DE NEUROBLASTOMA INTERNACIONAL (INSS).

Estadio	
1	Tumor localizado con resección completa y ganglios negativos
2A	Tumor localizado con resección incompleta y ganglios negativos
2B	Tumor unilateral con resección completa o incompleta con ganglios positivos ipsilaterales
3	<ul style="list-style-type: none"> • Tumor irresecable que atraviesa la línea media con/sin ganglios afectados • Tumor localizado que no sobrepasa línea media con afectación ganglios contralaterales • Tumor en la línea media con afectación linfática bilateral
4	Tumor con metástasis en ganglios linfáticos, órganos o médula ósea
4S	Tumor en < 1 año con metástasis limitadas a piel, hígado y/o médula ósea

- Infiltración de la médula ósea por células tumorales y aumento de catecolaminas urinarias.

La histología del neuroblastoma se caracteriza por células pequeñas, redondas y azules. Se observan 3 patrones: neuroblastoma típico, ganglioneuroma y ganglioneuroblastoma.

En la clasificación y pronóstico tiene mucha importancia el análisis molecular, así se conocen como marcadores biológicos: amplificación del N-myc, ploidía, delección 11q,1p o 14q y ganancia 17q.

Estadificación

Para una clasificación diagnóstica se llegó a un consenso entre Estados Unidos, Europa y Japón, se creó el *International Neuroblastoma Staging System* (INSS, 1988). Está sujeto a subjetividad del cirujano y solo puede ser postquirúrgico (Tabla II).

Dadas estas limitaciones, en la actualidad se ha desarrollado un nuevo sistema de estadificación preoperatoria (Tabla III) basándose en factores de riesgo definidos por imagen (FRDIs):

- Extensión tumoral ipsilateral a 2 compartimentos corporales (cuello-tórax, tórax-abdomen, abdomen-pelvis).
- Infiltración de órganos o estructuras adyacentes: pericardio, diafragma, riñón, bloque duodenopancreático, mesenterio.
- Atrapamiento de vasos sanguíneos mayores: arteria vertebral, yugular interna, vasos subclavios, arteria carótida,

TABLA III. SISTEMA DE ESTADIAJE DEL GRUPO RIESGO DE NEUROBLASTOMA INTERNACIONAL (INRGSS).

Estadio	
L1	Tumor localizado sin FRDIs
L2	Tumor locoregional con 1 o más FRDIs
M	Enfermedad diseminada al diagnóstico
MS	Tumor en < 18 meses con metástasis a piel, hígado o médula ósea sin afectación cortical

aorta, vena cava, vasos torácicos mayores, ramas de la arteria mesentérica superior y sus raíces, eje celíaco y vasos ilíacos.

- Compresión de la tráquea o bronquios principales.
- Extensión a la base del cráneo.
- Afectación de raíces del plexo braquial.
- Infiltración de la porta y/o ligamento hepatoduodenal.
- Infiltración de la unión costovertebral entre T9 y T12.
- Tumor pélvico que cruza el orificio ciático.
- Tumor que invade el pedículo renal.
- Extensión tumoral intraespinal de tal forma que más de un tercio del canal espinal se encuentra invadido, el espacio leptomeníngeo ha desaparecido o la señal de la médula espinal en la RM es anómala.

La combinación del INRGSS, edad, factores biológicos y resultados histológicos permite asignar a cada paciente un estadio de riesgo con valor pronóstico y que permite establecer una estrategia terapéutica específica (Tabla IV).

Tratamiento

Los tipos de tratamiento usados en el neuroblastoma incluyen cirugía, quimioterapia y radioterapia, más modificadores de la respuesta biológica y/o inmunoterapia. La utilización de cada uno de ellos y su mayor o menor intensidad van a depender del grupo de riesgo al que se asigne el paciente según los factores definidos en la tabla IV. En líneas generales el tratamiento se basa en las siguientes premisas:

- Riesgo bajo, observación o resección quirúrgica.
- Riesgo intermedio, quimioterapia prequirúrgica y resección quirúrgica.
- Riesgo alto, tratamiento intensivo con quimioterapia, cirugía, radioterapia, mielosupresores y trasplante de células madre, isotrenoína e inmunoterapia.

La supervivencia libre de enfermedad a 5 años del diagnóstico viene definida también por el grupo de riesgo asignado: muy bajo: > 85%; bajo: 75-85%; intermedio: 50-75%; alto: < 50%.

TABLA IV. ESQUEMA CLASIFICACIÓN PRETRATAMIENTO DEL GRUPO DE RIESGO DE NEUROBLASTOMA INTERNACIONAL (INRG).

Estadio INRG	Edad (meses)	Histología	Grado diferenciación	N-myc	11q	Ploidía	Grupo riesgo pretratamiento	
L1/L2		GN maduro GNB entremezclado					A Muy bajo	
L1		Cualquiera, excepto GN maduro o GNB entremezclado		NA			B Muy bajo	
				Amp			K Alto	
L2	< 18	Cualquiera excepto GN maduro o GNB entremezclado	Diferenciado	NA	No		D Bajo	
					Sí		G Intermedio	
	≥ 18		GNB nodular; neuroblastoma	Pobrementemente diferenciado/ indiferenciado	NA	No		E Bajo
						Sí		H Intermedio
M	< 18			NA	> 2n		F Bajo	
	< 12			NA	2n		I Intermedio	
	12-18			NA	2n		J Intermedio	
	< 18			Amp			O Alto	
	≥ 18						P Alto	
MS	< 18			NA	No		C Muy bajo	
					Sí		Q Alto	
				Amp			R Alto	

GN: ganglioneuroma; GNB: ganglioneuroblastoma; NA: no amplificado; Amp: amplificado; > 2n: hiperploidía; 2n: diploidía.

TUMOR DE WILMS

El nefroblastoma o tumor de Wilms es el tumor renal maligno más frecuente en la infancia, diagnosticándose en más del 80% de los casos antes de los 5 años. Es una neoplasia embrionaria con componentes blastemales, estromales y epiteliales. Se ha relacionado con anomalías congénitas y síndromes como la aniridia, hemihipertrofia, síndrome WARG, Denys-Drash, Frasier o Beckwith-Wiedemann. Además, el 5-10% de los casos son bilaterales o multicéntricos y hasta el 2% presentan antecedentes familiares. El gen más importante es el que lleva su propio nombre WT1 localizado en el cromosoma 11p13, posteriormente se han identificado el gen WT2 (11p15) y WTX.

Clínica

La presentación más frecuente es una masa abdominal palpable e indolora. Los síntomas que puede presentar el niño son anorexia, astenia, vómitos, distensión o dolor abdominal, hematuria, fiebre e hipertensión.

Diagnóstico

El estudio inicial suele ser la ecografía abdominal con estudio Doppler color para determinar afectación vascular y trombos. La TC y RM aportarán datos de extensión y valoran el riñón contralateral, ganglios y metástasis (Fig. 2). Según el protocolo de cada centro se incluye la radiografía de tórax para metástasis pulmonares o TC torácica.

Los análisis de laboratorio deben incluir hemograma completo con creatinina, determinaciones de función hepática y coagulación. El diagnóstico es anatomopatológico tras biopsia o resección quirúrgica.

El diagnóstico diferencial se realiza con el neuroblastoma y otros tumores renales como el sarcoma de células claras, nefroma mesoblástico, tumor rabdoide o carcinoma de células renales.

Estadificación

Se basa en factores clínicos y biológicos para estratificar los grupos de riesgo. El marcador pronóstico más importante es la histología (Tabla V). La anaplasia se asocia a mayor

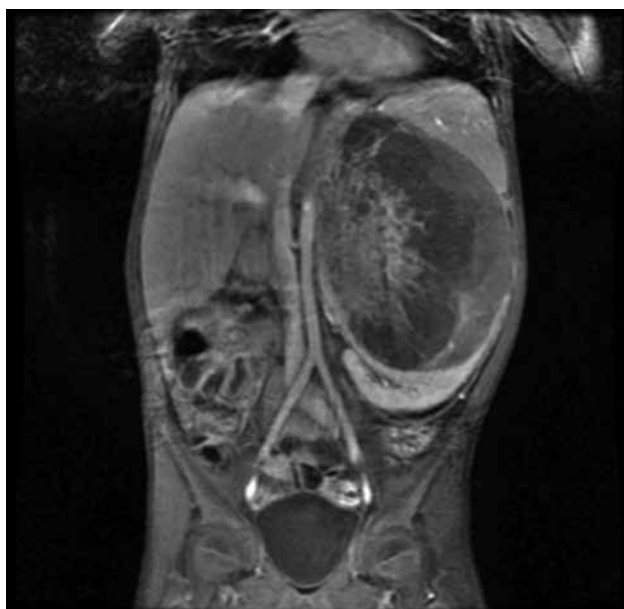


Figura 2. Tumor de Wilms.

resistencia a la quimioterapia, pero no es un marcador de agresividad tumoral. Un gran tamaño tumoral y la edad mayor de 2 años son factores de mal pronóstico.

Tratamiento

El tratamiento del tumor de Wilms se basa en quimioterapia asociada a cirugía con o sin radioterapia. Existen dos protocolos el SIOP (Sociedad Internacional de Oncología Pediátrica) en Europa basado en quimioterapia preoperatoria con el objetivo de reducir masa tumoral y el NWTSG (*National Wilms' Tumor Study Group*) en Estados Unidos que indica una nefrectomía inmediata para asegurar el diagnóstico histológico y estadiaje precisos.

En nuestro medio el nuevo protocolo establecido por la SIOP se conoce como UMBRELLA.

El pronóstico actual en niños menores de 2 años sin anaplasia en estadios iniciales es bueno con supervivencia cerca del 90% a los 5 años. En casos no resecables con tratamiento de quimioterapia, cirugía y radioterapia pueden alcanzar el 50% y los tumores bilaterales entre el 60-85%.

HEPATOBLASTOMA

El hepatoblastoma es el tumor hepático maligno más frecuente en la infancia, representa el 1% del cáncer en pediatría. La mayoría se diagnostican antes de los 2 años de edad y son raros a partir de los 5 años. Se ha asociado a algunos

TABLA V. SISTEMA DE ESTADIAJE DE TUMOR DE WILMS (*CHILDREN'S ONCOLOGY GROUP*).

Estadio	
I	Tumor limitado al riñón y completamente resecado
II	Tumor que excede al riñón, pero completamente resecado
III	Tumor residual limitado al abdomen sin diseminación hematogena, ganglios linfáticos (+), ruptura local, biopsia previa
IV	Tumor con metástasis hematogenas a distancia (pulmón, hueso, cerebro, etc.)
V	Tumor bilateral sincrónico

síndromes como Beckwith-Wiedemann, adenomatosis polipoidea familiar, hemihipertrofia, trisomía 18 y 21, además de con la prematuridad y el bajo peso al nacimiento.

Clínica

Distensión abdominal o masa asintomática. Puede aparecer anorexia, fatiga y pérdida de peso. Puede complicarse con un cuadro de abdomen agudo debido a ruptura tumoral. Disemina a los pulmones, pero es rara la extensión a ganglios linfáticos locales.

Diagnóstico

Ante la sospecha de hepatoblastoma es obligado realizar un perfil hepático bioquímico completo, hemograma y niveles de alfa-fetoproteína sérica (AFP) que suele estar elevada, pero no es patognomónica.

Las pruebas de imagen pueden ser TC o RM, siendo útil también la angioRM con gadolinio.

El diagnóstico definitivo es anatomopatológico mediante biopsia tumoral que puede realizarse de forma percutánea, cirugía abierta o laparoscópica.

Estadificación

La clasificación PRETEXT define la extensión de parénquima hepático afectada y enfermedad extrahepática dando información sobre la resecabilidad del tumor y su respuesta a la quimioterapia (Fig. 3 y Tabla VI).

Se consideran tumores de bajo riesgo PRETEXT I-III y de alto riesgo PRETEXT IV y metastásico. Se han creado árboles de estratificación del riesgo que consideran los niveles de AFP. La clasificación postoperatoria se denomina POSTEXT (Tabla VII).

Se conocen principalmente dos tipos histológicos: los tumores epiteliales y tumores mixtos; dentro de los cuáles

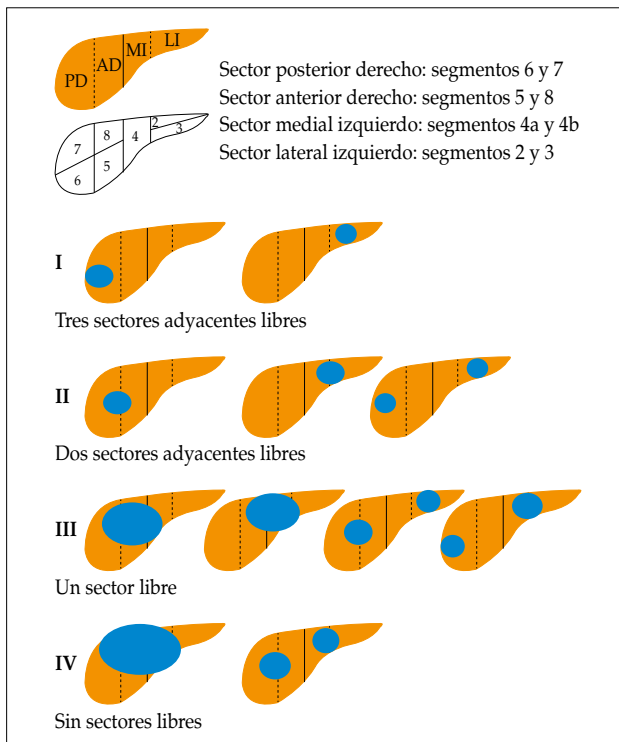


Figura 3. Clasificación preoperatoria del hepatoblastoma PRETEXT. PD: posterior derecho; AD: anterior derecho; MI: medial izquierdo; LI: lateral izquierdo.

se han descrito varios subtipos, a destacar el fetal por su mayor supervivencia y el tumor indiferenciado de células pequeñas por su peor pronóstico.

Tratamiento

El tratamiento del hepatoblastoma gracias a importantes avances quirúrgicos, quimioterápicos y el conocimiento progresivo de factores de riesgo ha conseguido elevar las cifras de supervivencia hasta el 90%.

La cirugía al diagnóstico está indicada en tumores PRETEXT I o II con márgenes venosos libres radiológicamente. La quimioterapia primero y cirugía diferida para tumores PRETEXT III y/o POSTEXT I, II o III sin invasión de grandes vasos (V-P-). La quimioterapia cuenta como agentes principales con el cisplatino, vincristina y 5-fluorouracilo o doxorubicina. Teniendo especial relevancia la ototoxicidad del cisplatino. Los casos PRETEXT IV y/o POSTEXT III, IV deben remitirse a un centro de trasplante hepático. La única contraindicación para el THO (trasplante hepático ortotópico) es enfermedad metastásica a distancia.

En los casos de hemorragia por ruptura tumoral se puede considerar la embolización arterial y resección parcial con el fin de estabilizar al paciente.

TABLA VI. NOMENCLATURA DEL HEPATOBLASTOMA: COMPROMISO TUMORAL.

M Metástasis

V	Compromiso venas hepáticas	V0 tumor dentro de 1 cm
		V1 tumor en contacto con la vena
		V2 tumor comprime o distorsiona vena
P	Compromiso vena porta	V3 tumor dentro de la vena o trombo tumoral
		P0 Tumor dentro de 1 cm
		P1 Tumor en contacto con la vena
C	Compromiso del lóbulo caudado	P2 Tumor comprime o distorsiona vena
		P3 Tumor dentro de la vena, rodeándola o trombo
		F
R	Ruptura tumoral previa al diagnóstico	

TABLA VII. CLASIFICACIÓN POSTOPERATORIA DE LA EXTENSIÓN DEL HEPATOBLASTOMA POSTEXT.

Estadio	Característica
I	Limitado al hígado y resecado totalmente en cirugía
II	Limitado al hígado, pero compromiso microscópico de los bordes
III	Irreseccable o compromiso macroscópico residual o ganglios (+)
IV	Presencia de metástasis

Pronóstico

La supervivencia a 5 años de los tumores estadio I de histología fetal alcanza casi el 100% con resección quirúrgica únicamente. En casos irreseccables al diagnóstico la quimioterapia puede reducir para resecarlos el 75% de los casos y obtenerse una supervivencia del 60-65%. El hepatoblastoma metastásico presenta una supervivencia a los 3 y 5 años que oscila del 20 al 60%.

TUMORES DE PARTES BLANDAS

Ante una masa de tejido blando debe plantearse en primer lugar que se trate de procesos reactivos y tumores benignos, los tumores malignos de este tipo son raros.

TABLA VIII. CLASIFICACIÓN WHO TUMORES PARTES BLANDAS.

	Benignos	Intermedios	Malignos
Tumores adipocíticos	Lipoma Lipomatosis Lipoblastoma Lipoblastomatosis	Tumor lipomatoso atípico Liposarcoma bien diferenciado	Liposarcomas: mixoide, pleomórfico, mixto, desdiferenciado
Tumores miofibroblásticos	Fascitis nodular Hamartoma fibroso Miofibroma / miofibromatosis, etc.	Fibromatosis superficial desmoide Lipofibromatosis	Fibrosarcoma adulto Mixofibrosarcoma Sarcoma fibromixoide bajo grado Fibrosarcoma esclerosante epiteliode
Tumores fibrohistiocíticos	Tumor células gigantes vaina tendinosa Tumor difuso células gigantes Histiocitoma fibroso benigno	Tumor fibrohistiocítico plexiforme	Histiocitoma maligno fibroso/sarcoma indiferenciado pleomórfico
Tumores músculo liso	Leiomioma profundo Angioleiomioma		Leiomiosarcoma
Tumores músculo esquelético	Rabdomioma adulto/fetal/genital		Rabdomiosarcoma embrionario/alveolar/pleomórfico
Tumores vasculares	Hemangioma Angiomatosis Linfangioma	Hemangioendotelioma kaposiforme	Hemangioendotelioma epiteliode Angiosarcoma
Tumores pericíticos	Glomus y variantes Miopericitoma		
Tumores condroóseos	Condromas		Condrosarcoma mesenquimal Osteosarcoma extraesquelético
Tumores diferenciación incierta	Mixoma intramuscular Tumor pelomórfico hialinizante	Histiocitoma fibroso angiomatoide Tumor fibromixoide osificante Paracordoma	Sarcoma sinovial Sarcoma epiteliode Sarcoma alveolar partes blandas Sarcoma células claras Condrosarcoma Tumor neuroectodérmico primitivo Sarcoma de Ewing extraesquelético Neoplasias diferenciación perivascular

Las técnicas de imagen a realizar son la ecografía y RM.

La biopsia puede ser excisional en lesiones pequeñas, superficiales y con características específicas en las pruebas de imagen realizadas previamente; o incisional si son tumores grandes o próximas a estructuras vasculonerviosas.

Existe una amplia clasificación de *World Health Organization* (Tabla VIII), aunque en ocasiones para simplificar se pueden dividir en rabdomiosarcoma y no-rabdomiosarcoma.

Rabdomiosarcoma

Se caracteriza por su buena respuesta a quimioterapia, por lo que está en desuso la cirugía con resecciones agresivas o mutilantes. Se divide en tres grupos de riesgo:

- Bajo riesgo:
 - Rabdomiosarcoma embrionario con localización favorable: cabeza y cuello, no parameningeo, genitourinario excepto vejiga y próstata.

- Rabdomiosarcoma embrionario con localización no favorable: vejiga, próstata, extremidades, tórax, abdomen y parameningeos.

- Riesgo intermedio:
 - Rabdomiosarcoma alveolar o indiferenciado localizados.
 - Rabdomiosarcoma embrionario con tumor residual postquirúrgico.
 - Rabdomiosarcoma embrionario metastásico en niños menores de 10 años.
- Alto riesgo:
 - Rabdomiosarcoma embrionario metastásico en mayores de 10 años.
 - Rabdomiosarcoma alveolar o indiferenciado metastásico en menores de 21 años.

Especial interés en el campo de la urología pediátrica tienen los rabdomiosarcomas genitourinarios (15-20%). Presentan 2 picos de incidencia, antes de los 2 años de edad y

en la adolescencia. El tipo más frecuente es el embrionario que incluye los subtipos botrioides y variedad polipoide de vejiga o vagina. El segundo en frecuencia es el rhabdomyosarcoma alveolar con peor pronóstico por su mayor recurrencia local.

Tienen cierta susceptibilidad a padecer este tipo de tumores los pacientes con síndrome de Li-Fraumeni, Costello o neurofibromatosis tipo 1.

- **Rhabdomyosarcoma de vejiga y próstata:** los síntomas incluyen aumento de frecuencia miccional, obstrucción urinaria y hematuria. En el estudio de extensión debe realizarse TC torácica y biopsia de médula ósea. Suele metastatizar al pulmón. El tamaño > 5 cm se considera factor de mal pronóstico. La cistoscopia puede confirmar el diagnóstico y facilitar la biopsia. El tratamiento está enfocado a preservar la vejiga. Se recomienda quimioterapia prequirúrgica, excepto aquellos casos favorables que son susceptibles de cistectomía parcial al diagnóstico. La radioterapia prequirúrgica puede afectar a la posterior función vesical, por lo que en la actualidad se seleccionan los casos para esta terapia según la respuesta a quimioterapia y factores de riesgo.
- **Rhabdomyosarcoma paratesticular (7-10%):** se presenta como una masa escrotal indolora unilateral y a diferencia del resto, entre el 60-80% se encuentran en estadio I al diagnóstico y el 90% son de tipo embrionario con buen pronóstico. El estudio de extensión incluye TC abdominal para valorar ganglios retroperitoneales. El tratamiento es la orquiectomía radical vía inguinal. El protocolo COG recomienda en niños mayores de 10 años linfadenectomía retroperitoneal ipsilateral. Si los ganglios son positivos está indicada quimioterapia y radioterapia.
- **Rhabdomyosarcoma vaginal y uterino:** se diagnostica a partir de un sangrado vaginal o masa en vagina o abdomen. Suelen ser embrionarios o botrioides con excelente pronóstico. Actualmente, el primer tratamiento es la quimioterapia tras la que se realizan biopsias y si persiste enfermedad tumoral se planteará vaginectomía parcial o con histerectomía dependiendo de cada caso.

TUMORES GONADALES

Las gónadas en ambos sexos comparten el mismo origen embriológico y se forman a partir de dos tipos de células diferentes: somáticas y germinales. La estirpe de células somáticas se diferencia en las células de los cordones sexuales (células de Sertoli en el testículo y granulosa en el ovario)

y en las células del estroma gonadal (células intersticiales de Leydig y sus homólogas en el ovario las tecales e intersticiales). Por otro lado, las células germinales se diferencian en gametos masculinos y femeninos (espermatozoides y óvulos). Ambas progenies, somática y germinal, tienen potencial tumoral de modo que se pueden encontrar tumores homólogos en ambos sexos.

Tumores germinales

Las células germinales son pluripotenciales y pueden migrar produciendo tumores en el área sacrococcígea (40%), en el ovario (30%) y en el testículo (10%). Su incidencia depende de la edad, en menores de 3 años el tumor más frecuente es el teratoma sacrococcígeo aunque puede estar asociado a focos de tumor del seno endodérmico. En cambio, a partir de los 12 años es más frecuente su localización gonadal con componente mixto de carcinoma embrionario o coriocarcinoma. Por sexos también se da una distribución distinta según la edad ya que hasta los 14 años la relación niños:niñas es 1:4, pero por encima de dicha edad se invierte a 2:1.

Los tumores de células germinales son un grupo heterogéneo en el que se incluyen: teratoma maduro e inmaduro, gonadoblastoma, tumor del seno endodérmico, coriocarcinoma, carcinoma embrionario, germinoma, disgerminoma, seminoma y tumores mixtos. El grado de malignidad depende del nivel de diferenciación de la estirpe celular que forma el tumor, pero en un mismo tumor pueden coexistir varias estirpes celulares y en ese caso el pronóstico de la lesión dependerá de la estirpe con mayor malignidad.

Tumores ováricos

Los tumores ováricos son poco frecuentes en la infancia. Las lesiones ováricas se dividen en entidades no neoplásicas (quistes foliculares, quistes del cuerpo lúteo, paraováricos y endometriosis) y neoplásicas. Los quistes funcionales son las lesiones más comunes en niñas y adolescentes. Los tumores ováricos malignos representan el 1% del cáncer infantil. Ante una masa ovárica se estima que el 10 % de los casos serán malignos. La incidencia aumenta con la edad, pero los tumores malignos son más frecuentes antes de la menarquía. Algunos cuadros se relacionan con patología ovárica tumoral como los síndromes de Peutz-Jeghers, Maffucci, Chediak-Higashi o la enfermedad de Ollier.

Clínica

El dolor abdominal es la forma de aparición más común y se debe a la torsión ovárica, rotura o sangrado del tumor; también pueden ser asintomáticos y tratarse de un hallaz-

go casual. A veces, se presentan como una masa palpable, distensión abdominal o alteraciones endocrinas (pubertad precoz, virilización). Otros síntomas inespecíficos pueden ser anorexia, náuseas, vómitos y urgencia miccional.

Diagnóstico

- Marcadores tumorales:
 - Alfa-fetoproteína (AFP). Se eleva en tumores del seno endodérmico porque es un tumor derivado del saco vitelino que es productor de esta glicoproteína, además la AFP se encuentra alta en el hepatoblastoma, carcinoma hepatocelular y teratocarcinoma. Los niveles normales de AFP dependen de la edad del paciente y está significativamente elevada en prematuros y neonatos.
 - Fracción beta de la gonadotropina coriónica humana (beta-hCG). Aparece elevada en tumores de células germinales, en el seminoma, disgerminoma, coriocarcinoma y carcinoma embrionario. Se considera elevada por encima de 1 mg/ml.
 - Lactato deshidrogenasa (LDH). Es un marcador inespecífico que se produce por el recambio celular acelerado.
 - Antígeno del cáncer 125 (CA 125) es el biomarcador más importante en el cáncer de ovario epitelial, pero con baja especificidad y sensibilidad para detectar tumores en estadios tempranos.

Los marcadores tumorales se utilizan en el seguimiento y en ocasiones su positividad precede al diagnóstico por imagen o a la clínica.

En los casos de pubertad precoz es útil realizar el estudio de los niveles de hormonas FSH, LH y TSH.

- Pruebas de imagen:
 - Ecografía, será la primera prueba a realizar ya que identifica si es un tumor simple/complejo, sólido/quístico, unilateral/bilateral y si existe líquido libre. Una masa ovárica sólida se considerará maligna hasta que se obtengan los resultados del examen histológico. El tipo de vascularización (vasos en el centro de la masa, en septos o con proyecciones papilares) puede hacer sospechar malignidad.
 - TC, fundamental para la valoración de la extensión tumoral y las relaciones espaciales del tumor con órganos vecinos.
 - RM, muy utilizada en el diagnóstico prenatal del teratoma sacrococcígeo, pero menos en tumores gonadales.
 - PET, en casos de tumores *borderline* o recidivas con elevación de marcadores, pero no visibles en la TC o RM.

TABLA IX. CLASIFICACIÓN HISTOLÓGICA DE LOS TUMORES OVÁRICOS.

Tumores epiteliales (límitrofes o malignos)	Tumores serosos
	Tumores mucinosos
	Tumores endometrioides
	Tumores de células claras
	Tumor de Brenner
	Tumores epiteliales mixtos
Tumores de los cordones sexuales y del estroma (malignos o potencialmente malignos)	Tumores de células de la granulosa adulto
	Tumores de células de la granulosa juvenil
	Tumores de células de Sertoli-Leydig
	Tumores de células esteroideas
	Fibrosarcoma
Tumores germinales (malignos)	Disgerminoma
	Tumores del seno endodérmico
	Teratoma inmaduro
	Coriocarcinoma (no gestacional)
	Carcinoma embrionario
Miscelánea	Tumor mixto de células germinales
	Carcinoma células pequeñas, tipo hipercalcémico
	Carcinoma células pequeñas, tipo pulmonar
	Adenocarcinoma de rete ovarii

- Estudio anatomopatológico. Aporta el diagnóstico definitivo. Según el tejido del que proceden los tumores ováricos se clasifican en tumores epiteliales y del estroma de superficie (65%), tumores de células germinales (15%), tumores de los cordones sexuales y del estroma (10%), metastásicos (5%) y miscelánea (Tabla IX). Se pueden encontrar varios tipos histológicos en una misma masa tumoral. A diferencia de las mujeres adultas en las que predominan los tumores epiteliales, en edad pediátrica son más frecuentes los tumores germinales, especialmente el teratoma.

Estadificación

Existen dos sistemas de estadiaje del cáncer de ovario, el sistema FIGO (*International Federation of Gynecology and Obstetrics*) y el TNM de la AJCC (*American Joint Committee on Cancer*). La estadificación del cáncer de ovario es quirúrgica (Tabla X).

TABLA X. ESTADIFICACIÓN FIGO Y TNM DE LOS TUMORES OVÁRICOS.

Estadio	Criterio FIGO	TNM
I	Tumor localizado en ovario	
• IA	Limitado a un ovario con cápsula intacta. No tumor en superficie ni células malignas en líquido ascítico o lavado peritoneal	T1a-N0-M0
• IB	Igual que IA pero con afectación ovárica bilateral	T1b-N0-M0
• IC	Tumor limitado a 1 o los 2 ovarios	
– IC1	Rotura de cápsula durante cirugía	T1c-N0-M0
– IC2	Rotura cápsula antes de la cirugía o tumor en la superficie ovario	
– IC3	Células tumorales en el líquido ascítico o lavado peritoneal	
II	Tumor afecta a ovario(s) con extensión pélvica	
• IIA	Afectación y/o metástasis en útero y/o trompa	T2a-N0-M0
• IIB	Afectación de otros órganos pélvicos y/o peritoneo pélvico	T2b-N0-M0
III	Diseminación peritoneal fuera de la pelvis y/o metástasis en ganglios retroperitoneales	T1/T2-N1-M0
• IIIA1	Solo ganglios retroperitoneales (+) citológica o histológicamente confirmados	
– IIIA1(i)	Metástasis hasta 10 mm	T3a-N0/N1-M0
– IIIA1(ii)	Metástasis > 10 mm	
• IIIA2	Afectación peritoneal microscópica intrapélvica ± ganglios retroperitoneales (+)	
• IIIB	Afección peritoneal macroscópica ≤ 2 cm ± ganglios retroperitoneales (+)	T3b-N0/N1-M0
• IIIC	Afectación peritoneal macroscópica extrapélvica ≥ 2 cm ± ganglios retroperitoneales (+) cápsula hepática y esplénica	T3c-N0/N1-M0
IV	Metástasis a distancia excluyendo las peritoneales	
• IVA	Derrame pleural con citología (+)	T-N-M1a
• IVB	Metástasis hepáticas/esplénicas parenquimatosas Metástasis en órganos extra-abdominales (incluidos ganglios inguinales y fuera de cavidad abdominal)	T-N-M1b

Tratamiento

Los tumores malignos son poco frecuentes en todos los grupos etarios, por lo que preservar la fertilidad futura es primordial. Ante el diagnóstico de una lesión quística con marcadores negativos o de pequeño tamaño se deben indicar procedimientos de preservación gonadal. La cirugía laparoscópica se utiliza para la exploración de masas ováricas, pero si aparecen datos de malignidad es preferible la vía abierta. Las lesiones benignas requieren resección simple mediante cistectomía u ooforectomía unilateral. En los tumores malignos la resección será de elección, pero si no son resecables se puede optar por quimioterapia en los tumores de células germinales. La radioterapia resulta poco efectiva y se reserva para casos avanzados o con mala respuesta a otros tratamientos. Según el protocolo de cada tipo de tumor

se incluirá biopsia del ovario contralateral, omentectomía, linfadenectomía retroperitoneal y lavado peritoneal.

Tumores testiculares

Los tumores testiculares presentan características diferentes antes y después de la pubertad. Se trata de tumores poco frecuentes que representan solo el 1-2% de los tumores sólidos infantiles. Existen cuatro factores de riesgo para desarrollar un tumor testicular: la criptorquidia, un tumor germinal contralateral, la historia familiar de tumor germinal testicular y la disgenesia gonadal. Otros factores que se han relacionado con menor evidencia científica son el trauma testicular, la infertilidad, la atrofia testicular, la torsión u orquitis. Existe una distribución bimodal de los tumores testiculares con un pico de incidencia entre los

2 y 4 años y otro mayor a partir de la adolescencia. Son tumores con muy buen pronóstico y supervivencia cercana al 99% a los 5 años.

Las características específicas de la edad pediátrica que los diferencian de la edad adulta son los hallazgos histológicos, la historia natural y la respuesta al tratamiento. Los tumores germinales predominan por encima de los estromales en ambos grupos, pero los tumores prepuberales más comunes son del saco vitelino y teratoma, mientras que en adultos la gran mayoría son el seminoma y germinales mixtos. Además, varios estudios han descubierto que a nivel molecular las alteraciones genéticas son diferentes según el grupo de edad del tumor.

Clínica

La forma de presentación más habitual es la detección de una masa escrotal asintomática. En ocasiones puede ser un hallazgo asociado a hidrocele, hernia inguinal, epididimitis o torsión ovárica. El tumor de células de Leydig puede causar una pubertad precoz y las células de Sertoli una ginecomastia. El dolor testicular que refieren algunos pacientes se debe hemorragia o necrosis del tumor. Las metástasis son muy poco frecuentes en niños.

Diagnóstico

La ecografía es obligatoria en cualquier caso que se palpa una masa escrotal y permite distinguir entre tumores testiculares primarios y lesiones extratesticulares. Los tumores benignos suelen ser limitados, de bordes lisos y con flujo vascular lento. Si se sospecha malignidad se recomienda completar el estudio diagnóstico con una TC abdominal, pélvica y retroperitoneal.

El marcador tumoral más importante es la AFP, ya que se encuentra elevada en el 90% de los tumores del saco vitelino, y, aunque menos útiles que en adultos, se pueden valorar también la beta-HCG, testosterona y LDH.

Clasificación

- Epiteliales: quistes epidermoides.
- Tumores de los cordones sexuales y del estroma:
 - Leydig, son benignos y típicos entre los 5-10 años con característica pubertad precoz.
 - Sertoli, aparecen alrededor de los 6 meses de vida y en casos raros pueden malignizarse. Un tercio de los casos se asocia a los síndromes de Peutz-Jeghers y de Carney.
 - Tumor de la granulosa tipo juvenil, son benignos y aparecen exclusivamente durante el primer año de vida.

TABLA XI. ESTADIFICACIÓN DE LOS TUMORES TESTICULARES (CHILDREN'S CANCER GROUP AND PEDIATRIC ONCOLOGY GROUP).

Estadio	
I	Enfermedad local, marcadores normales tras resección tumoral completa
II	Orquiectomía transescrotal, enfermedad microscópica en escroto o en cordón (< 5 cm del extremo proximal), ganglios retroperitoneales < 2 cm o persistencia de marcadores tumorales
III	Ganglios retroperitoneales > 2 cm
IV	Metástasis a distancia

- Tumores germinales:
 - Teratoma, la gran mayoría son teratomas maduros con un marcado carácter benigno y bajo potencial metastásico que los diferencia de teratomas en adultos.
 - Tumor del saco vitelino, edad de aparición entre los 6 meses y 2 años con elevación típica de la AFP.
 - Carcinoma embrionario, relativamente frecuente después de la pubertad.
 - Gonadoblastoma, típico en testículo intraabdominal de pacientes que presentan disgenesia gonadal.
 - Coriocarcinoma, el de menor frecuencia con 0,3% de los casos de tumores testiculares, produce beta-HCG y suelen tener metástasis al diagnóstico.

Tratamiento

El tratamiento estándar en adultos es la orquiectomía radical vía inguinal, pero en edad pediátrica se acepta la tumorectomía debido a la alta incidencia de benignidad, principalmente en pacientes prepuberales. El tratamiento de los tumores malignos consiste en orquiectomía radical vía inguinal con ligadura de los vasos espermáticos. Se reserva la linfadenectomía retroperitoneal a pacientes postpuberales con tumor del saco vitelino y carcinoma embrionario en estadios iniciales (Tabla XI). La quimioterapia neoadyuvante está indicada en los seminomas a partir de estadio II, tumores del saco vitelino de pacientes postpuberales a partir de estadio II y carcinoma embrionario en estadios III y IV.

CONCLUSIÓN

La oncología pediátrica es una de las especialidades más dinámicas en la actualidad y con una evolución unida a la de la cirugía pediátrica que ha permitido importantes cambios

en identificación de factores de riesgo, clasificaciones y estrategias terapéuticas, consiguiendo aumentar la supervivencia de la mayoría de tumores infantiles.

BIBLIOGRAFÍA

1. Registro Español de Tumores Infantiles (RETI-SEHOP). Informe Estadístico 1980-2016.
2. Shalkow-Klincovstein J, Guzmán-Mejía JI, Palacios-Acosta JM. Cirugía oncológica pediátrica: conceptos generales para el pediatra. *Acta Pediatr Mex*. 2010; 32: 145-8.
3. Steliarova-Foucher E, Stiller C, Lacour B, Kaatsch P. International Classification of Childhood Cancer, Third Edition. *Cancer*. 2005; 103: 1457-67.
4. González G. Tumores sólidos en niños: diagnóstico y terapéutica quirúrgica. *Rev Med Clin Condes*. 2010; 21: 120-9.
5. Park JR, Bagatell R, Cohn SL, et al. Revisions to the International Neuroblastoma Response Criteria: A Consensus Statement From the National Cancer Institute Clinical Trials Planning Meeting. *J Clin Oncol*. 2017; 35: 2580-7.
6. Kubota M. The role of surgery in the treatment of neuroblastoma. *Surg Today*. 2010; 40: 526-32.
7. Cohn SL, Pearson AD, London WB, Monclair T, Ambros PF, Brodeur GM, et al. The International Neuroblastoma Risk Group (INRG) classification system: an INRG Task Force report. *J Clin Oncol*. 2009; 27: 289-97.
8. Monclair T, Brodeur GM, Ambros PF, Brisse HJ, Cecchetto G, Holmes K, et al. The International Neuroblastoma Risk Group (INRG) staging system: an INRG Task Force report. *J Clin Oncol*. 2009; 27: 298-303.
9. Lopes RI, Lorenzo A. Recent advances in the management of Wilm's tumor. *F1000Res*. 2017; 6: 670.
10. Irtan S, Ehrlich PF, Pritchard-Jones K. Wilms tumor: "State-of-the-art" update, 2016. *Semin Pediatr Surg*. 2016; 25: 250-6.
11. Aronson DC, Meyers RL. Malignant tumors of the liver in children. *Semin Pediatr Surg*. 2016; 25: 265-75.
12. Grimsby GM, Ritchey ML. Pediatric urologic oncology. *Pediatr Clin North Am*. 2012; 59: 947-59.
13. Thacker MM. Malignant soft tissue tumors in children. *Orthop Clin North Am*. 2013; 44: 657-67.
14. Taskinen S, Fagerholm R, Lohi J, Taskinen M. Pediatric ovarian neoplastic tumors: incidence, age at presentation, tumor markers and outcome. *Acta Obstet Gynecol Scand*. 2015; 94: 425-9.
15. Papis JC, Finnell SM, Slaven JE, Billmire DF, Rescorla FJ, Leys CM. Predictors of ovarian malignancy in children: overcoming clinical barriers of ovarian preservation. *J Pediatr Surg*. 2014; 49: 144-7; discussion 147-8.
16. Prat J; FIGO Committee on Gynecologic Oncology. Staging Classification for Cancer of the Ovary, Fallopian Tube, and Peritoneum: Abridged Republication of Guidelines From the International Federation of Gynecology and Obstetrics (FIGO). *Obstet Gynecol*. 2015; 126: 171-4.
17. Łuczak J, Bağlaj M. Selecting treatment method for ovarian masses in children - 24 years of experience. *J Ovarian Res*. 2017; 10: 59.
18. Murcia-Pascual FJ, Gracia-Rodríguez R, Vázquez-Rueda F, López Pereira P, Paredes Esteban RM. Testicular and paratesticular tumors in children. *Arch Esp Urol*. 2016; 69: 691-7.
19. Ross JH. Prepubertal testicular tumors. *Urology*. 2009; 74: 94-9.
20. Ahmed HU, Arya M, Muneer A, Mushtaq I, Sebire NJ. Testicular and paratesticular tumours in the prepubertal population. *Lancet Oncol*. 2010; 11: 476-83.

Original

Anomalías vasculares

N. VEGA MATA, E.M. ENRÍQUEZ ZARABOZO, L. FERNÁNDEZ GARCÍA, L. SÁNCHEZ PULIDO

Servicio de Cirugía Pediátrica. Hospital Universitario Central de Asturias. Oviedo. Asturias.

RESUMEN

Las anomalías vasculares, a pesar de ser un motivo frecuente de consulta en la edad pediátrica, son un tipo de patología poco conocida en la práctica clínica. Esto dificulta la realización de un diagnóstico correcto y, por lo tanto, impide aplicar el tratamiento preciso en cada caso. La nomenclatura ha sido sin duda el mayor obstáculo para el conocimiento de estas lesiones, ya que hasta hace pocos años se utilizaba una terminología puramente descriptiva y errónea, lo que puede dar lugar a errores muy importantes de conceptos. A lo largo de este capítulo abordaremos de manera actualizada los dos grandes grupos de anomalías vasculares: los tumores y las malformaciones. Nos centraremos en aquellos que consideramos más importantes, bien por su frecuencia o por la posibilidad de provocar complicaciones más o menos graves. Describiremos las principales características clínicas de cada uno de ellas, las pruebas complementarias que se necesitan en cada caso para realizar un diagnóstico diferencial correcto y las distintas posibilidades terapéuticas con las que contamos actualmente.

Palabras clave: Anomalías vasculares; Tumor; Malformación; Niños.

ABSTRACT

Despite the fact that vascular anomalies being a frequent cause for consultation in paediatric patients, little is known

about this type of pathology in clinical practice. This means it is difficult to ensure a correct diagnosis and hence apply the precise treatment in each case. The nomenclature has undoubtedly been the biggest obstacle to our knowledge of these injuries. Until recently, purely descriptive and erroneous terminology was employed, which may give rise to very important conceptual errors. Throughout this chapter, we shall approach two major groups of vascular anomalies, tumours and malformations, from a more current perspective. We shall focus on those we consider the most important, either because of their frequency or because they may lead to more or less serious complications. We shall describe the main clinical characteristics of each of these anomalies, the complementary tests needed in each case to make a correct differential diagnosis, and the different therapeutic possibilities that are currently available.

Key words: Vascular anomalies; Tumour; Malformation; Children.

INTRODUCCIÓN

Las anomalías vasculares siguen siendo un amplio grupo de patología todavía bastante desconocido, a pesar de que en los últimos años se han realizado múltiples estudios sobre el tema⁽¹⁾. En este campo, creemos imprescindible destacar la publicación inicial de Mulliken y Glowacki: *“Hemangiomas y malformaciones vasculares en la infancia: Clasificación basada en*

Correspondencia: Nataliz Vega Mata. Servicio de Cirugía Pediátrica. Hospital Universitario Central de Asturias. Avenida Roma, s/n. 33011 Oviedo. Asturias
Correo electrónico: natalizvm@gmail.com

© 2019 Sociedad de Pediatría de Asturias, Cantabria, Castilla y León
Este es un artículo de acceso abierto distribuido bajo los términos de la licencia Reconocimiento-No Comercial de Creative Commons (<http://creativecommons.org/licenses/by-nc/2.5/es/>), la cual permite su uso, distribución y reproducción por cualquier medio para fines no comerciales, siempre que se cite el trabajo original.

TABLA I. CLASIFICACIÓN DE LAS ANOMALÍAS VASCULARES.

Tumores vasculares	Malformaciones vasculares
Benignos	Simples
Hemangioma infantil	Malformación capilar
Hemangioma congénito	Malformación linfática
Angioma en penacho	Malformación venosa
Granuloma piógeno	Malformación arteriovenosa
Otros	
Localmente agresivos o <i>borderline</i>	Combinadas
Hemangioendotelioma kaposiforme	
Sarcoma de Kaposi	
Otros	
Malignos	
Angiosarcoma	
Otros	

las características endoteliales", con la que se pone fin a décadas de confusión terminológica distinguiendo, de manera clara, los tumores vasculares de las malformaciones⁽²⁾. Tras la fundación de la ISSVA (*International Society for the Study of Vascular Anomalies*) en 1992, esa primera clasificación es editada y actualizada de manera periódica, hasta llegar a la vigente en la actualidad⁽³⁾, resumida en la tabla I.

TUMORES VASCULARES

Hemangiomas infantiles

Los hemangiomas infantiles^(1,4,5) son los tumores más frecuentes de la infancia, afectando al 5-10% de la población pediátrica, y presentando mayor incidencia en el sexo femenino y en la raza blanca. Según su localización, se clasifican en superficiales, profundos, compuestos o mixtos y viscerales (Fig. 1). Según su distribución, se dividen en focales, multifocales, segmentarios e indeterminados.

Se caracterizan por ser de aparición y crecimiento postnatal, aunque en algunos pacientes puede observarse una lesión precursora al nacimiento, que seguirá una evolución característica. Entre la segunda semana y los 6-12 meses de vida, las lesiones aumentan de tamaño, adquiriendo su morfología típica (fase proliferativa). Tras un periodo de estabilización (fase en meseta), aparecerán signos de regresión y se iniciará la fase involutiva.

A pesar de ser tumores benignos, en ocasiones pueden desarrollar complicaciones como ulceración, hemorragia local, ambliopía (si impiden la apertura palpebral), hipoacusia de transmisión (si ocluyen el conducto auditivo exter-

no), o distintas secuelas estéticas. Aunque en su mayoría se presentan como lesiones aisladas, se ha descrito la asociación de hemangiomas infantiles, normalmente segmentarios, con otras anomalías estructurales. Estas anomalías se engloban en la asociación PHACES (si el hemangioma afecta a cabeza y cuello) y la asociación LUMBAR (si se presenta en región lumbar, perineal y extremidades inferiores).

El diagnóstico es fundamentalmente clínico. En caso de duda, la ecografía Doppler mostraría una lesión vascular de alto flujo con predominio de estroma. La biopsia estaría indicada únicamente en caso de diagnóstico incierto. La tinción de las células endoteliales con GLUT-1 tiene alta especificidad.

El tratamiento debe iniciarse en todos aquellos casos que impliquen amenaza para la vida o que pongan en peligro la capacidad funcional de órganos vecinos, las lesiones ulceradas que no respondan a cuidados básicos y aquellos hemangiomas con riesgo de cicatrices permanentes o desfiguración. Puede considerarse actitud expectante en pacientes asintomáticos con hemangiomas pequeños, alejados de zonas con posible daño funcional y velocidad de crecimiento lenta. Actualmente, el propranolol es considerado el tratamiento de elección^(5,6). Se administra vía oral, a dosis de 3 mg/kg/día repartido en 2 tomas, durante 6 meses o hasta que se completa la fase proliferativa. Puede provocar hipoglucemia e hipotensión, normalmente leves. La cirugía estaría indicada únicamente en casos muy seleccionados.

Hemangiomas congénitos

Los hemangiomas congénitos^(1,4) habían sido considerados hemangiomas infantiles hasta que su comportamiento clínico peculiar fue descrito. Son lesiones totalmente desarrolladas en el momento del parto, en las que la fase proliferativa se ha llevado a cabo exclusivamente intraútero. La confirmación de que su origen biológico es diferente llegó con la aparición de los marcadores inmunohistoquímicos. Al contrario que los hemangiomas infantiles, son GLUT-1 negativos y tienen un importante componente linfático que les hace reaccionar positivamente frente al anticuerpo monoclonal D2-40, negativo en los hemangiomas.

Igual de frecuentes en ambos sexos, suelen ser cutáneos, aunque también pueden afectar órganos internos. Con frecuencia se manifiestan como tumores violáceos, redondeados, bien delimitados, habitualmente únicos, con un característico halo pálido circundante. Pueden asociar signos de alto flujo visibles en la ecografía-Doppler e incluso aumento de temperatura. En ocasiones, asocian discreta trombopenia que suele resolverse de manera espontánea en 2-3 semanas. Otro tipo de complicaciones asociadas con menor frecuencia

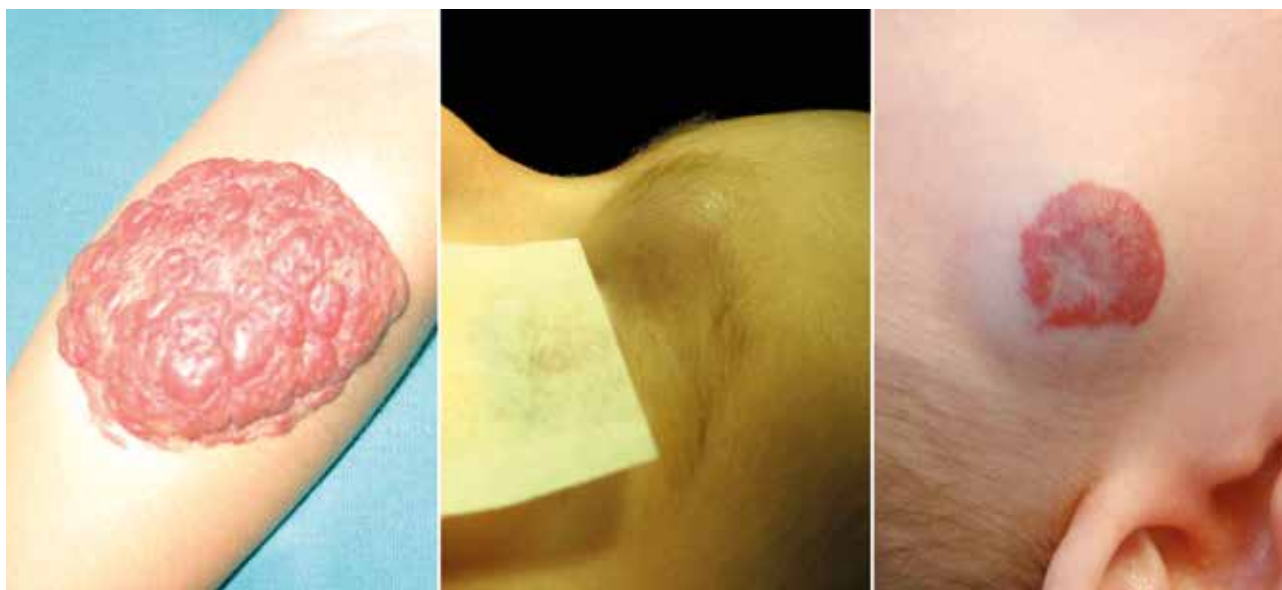

Figura 1. De izquierda a derecha, hemangioma infantil superficial, profundo y mixto.

son la hemorragia, la ulceración y la insuficiencia cardíaca transitoria.

Según su evolución postnatal, se clasifican en 3 grupos. El RICH (*Rapidly Involuting Congenital Hemangioma*) presenta una involución más o menos completa durante el primer año de vida. El NICH (*Non Involuting Congenital Hemangioma*) se caracteriza por la ausencia de cambios significativos durante la infancia. Por último, el PICH (*Partially Involuting Congenital Hemangioma*) presenta una involución parcial inicial para mantenerse estable posteriormente.

Aunque sus características clínicas y la exploración son muy típicas, si se plantean dudas diagnósticas con otro tipo de tumor vascular, pueden solicitarse pruebas de imagen como la eco-Doppler y la resonancia magnética. En caso de ser necesario, puede recurrirse al estudio anatomopatológico y los marcadores inmunohistoquímicos. El tratamiento es conservador en el caso del RICH, y quirúrgico si se tratara de una de las otras dos variantes.

Angioma en penacho

El angioblastoma o angioma en penacho^(1,7,8) es un tumor vascular periférico benigno que suele aparecer durante el primer año de vida. Aunque de manera infrecuente, puede ser capaz de provocar el fenómeno de Kasabach-Merritt (coagulopatía de consumo muy grave que asocia trombopenia severa, anemia, descenso del fibrinógeno y aumento del dímero D). Por ello, es considerado por algunos autores una variante benigna del hemangioendotelioma kaposiforme.

Se presenta en forma de máculas, pápulas o tumores violáceos, únicos o múltiples, mal delimitados, pudiendo infiltrar el tejido celular subcutáneo subyacente, la fascia o incluso el músculo. En algunas ocasiones asocia dolor, hiperhidrosis localizada y lanugo. Tras un crecimiento lento pero progresivo inicial, suele estabilizarse posteriormente. Se ha descrito su involución espontánea, aunque en otros pacientes permanece estable, tendiendo a la esclerosis en la edad adulta. El diagnóstico incluye la realización de pruebas de imagen y, en caso de duda, biopsia. Debido a su carácter benigno y a que, normalmente, tienden a involucionar, la extirpación quirúrgica no suele estar indicada.

Granuloma piógeno

El granuloma piógeno o hemangioma capilar lobulillar^(1,7,8) es un tumor vascular adquirido muy común. Puede asentar sobre piel sana o sobre otras malformaciones vasculares. Su aspecto clínico típico es el de una pápula o nódulo ligeramente pediculado, de 0,5 a 2 cm de diámetro, color rojo intenso y consistencia friable, que sangra con facilidad y progresa en pocas semanas. El diagnóstico suele ser clínico. En cuanto al tratamiento, se han descrito buenos resultados con timolol tópico al 0,5%. La extirpación quirúrgica está indicada si no hay respuesta.

Hemangioendotelioma kaposiforme

El hemangioendotelioma kaposiforme^(1,7,8) es un tumor vascular poco común, que afecta exclusivamente a niños.

Aunque su localización más típica es retroperitoneal, puede afectar también a la piel, presentándose en forma de tumor o placa rojiza o violácea, que aumenta rápidamente de tamaño. Normalmente se presenta antes de los tres meses, aunque un pequeño porcentaje puede ser congénito o tardío.

Mediante pruebas de imagen se demuestra su carácter infiltrativo, y su biopsia muestra hallazgos combinados de los hemangiomas infantiles con el sarcoma de Kaposi. Se ha comprobado además su alta expresividad del marcador inmunohistoquímico D2-40, por lo que su negatividad, en caso de duda, descarta el diagnóstico.

No suele producir metástasis, por lo que su pronóstico depende de su tamaño, localización y complicación o no con el fenómeno de Kasabach-Merritt, que puede ser mortal. La resección quirúrgica completa es el tratamiento de elección. Si esta no es posible, debe considerarse la terapia antiangiogénica, sin que exista hoy en día una guía terapéutica médica ampliamente aceptada en este tipo de tumor vascular. Actualmente, nuevos estudios parecen demostrar que el tratamiento de primera elección sería el sirolimus (Rapamune®).

Sarcoma de Kaposi

Vinculado a la infección del virus del herpes humano 8 (VHH 8), el sarcoma de Kaposi^(1,7) es muy infrecuente en la población pediátrica y, por lo general, se relaciona con estados de inmunodepresión como la infección por VIH o el trasplante de órgano sólido. Clínicamente se caracteriza por la aparición de múltiples placas equimóticas, parcheadas o no, y nódulos violáceos cutáneos a nivel cutáneo y orofaríngeo, acompañado de adenopatías y afectación visceral. En los niños, a diferencia de los adultos, es más frecuente la afectación adenopática y visceral que la cutánea, por lo que una vez confirmado el diagnóstico habría que solicitar un estudio de extensión. En estos casos, el diagnóstico se confirmaría mediante biopsia y detección del antígeno nuclear de latencia asociado a VHH-8 mediante inmunohistoquímica o PCR. No existen protocolos pediátricos, por lo que la mayoría de las alternativas terapéuticas se basan en las de adultos. La combinación de terapia antirretroviral con quimioterapia parece ser el tratamiento más efectivo.

Angiosarcoma

El angiosarcoma^(1,7,8) es un tumor vascular de gran malignidad muy infrecuente en niños. Se ha observado en la mayoría de ocasiones asociado a enfermedades subyacentes o sobre áreas de superficie cutánea expuestas a radioterapia. Aunque pueden presentarse en cualquier parte del cuerpo, la mayoría afecta a piel o tejidos blandos superficiales. El

diagnóstico histopatológico puede ser complicado porque se pueden presentar con gran variedad de formas y atipias. El tratamiento es la exéresis completa del tumor, si es posible. Si es inviable, o ya hay metástasis, se combinaría con quimioterapia y radioterapia.

MALFORMACIONES VASCULARES

Las malformaciones vasculares son lesiones benignas no tumorales presentes siempre desde el nacimiento, aunque a veces no son visibles hasta semanas, meses o incluso años después. Están formadas por vasos displásicos que crecen de acuerdo con el desarrollo normal del niño. Reciben el nombre según el tipo de vaso predominante y se clasifican en función de las características reológicas: de bajo o de alto flujo.

Pueden presentarse de forma simple o combinada y también pueden coexistir con otras anomalías no vasculares. Muchas de estas asociaciones forman síndromes⁽³⁾.

Malformaciones vasculares de bajo flujo

Malformaciones capilares

Son las malformaciones vasculares más frecuentes y pueden encontrarse en el 0,3% de la población. Están constituidas por abundantes capilares maduros y dilatados, con paredes finas, localizados en la dermis superficial. Han sido referidas inadecuadamente en muchas ocasiones como "angiomas planos". Existen 5 formas diferenciadas: los nevus simplex, los nevus flammeus, las reticulares, la cutis marmorata telangiectásica congénita y las telangiectasias⁽⁹⁾.

Las malformaciones capilares mediales, manchas salmón o nevus simplex son muy frecuentes, ya que afectan a más del 40% de recién nacidos. Consisten en pequeñas máculas rosadas o rojizas, irregulares, localizadas en la línea media. Estas lesiones se conocen como "beso del ángel" en la frente y "picotazo de la cigüeña" en el cuello. Mientras que las lesiones localizadas en la línea media facial desaparecen en el 95% de casos alrededor del año de edad, más del 50% de las localizadas en la nuca persisten durante toda la vida (Fig. 2).

Las malformaciones capilares lateralizadas o manchas en "vino de Oporto" (MVO) o nevus flammeus se observan en un 0,3-0,5% de recién nacidos. Se trata de máculas o placas discretamente sobre elevadas, con bordes geográficos y de mayor tamaño y de color rojizo o violáceo más intenso que las mediales (Fig. 2). Suelen ser unilaterales y siguen una disposición metamérica. Se localizan principalmente en la cara, y tienden a aumentar su intensidad y su grosor de manera progresiva. Su importancia radica en que, a diferencia del ejemplo anterior, este tipo de malformación capilar se

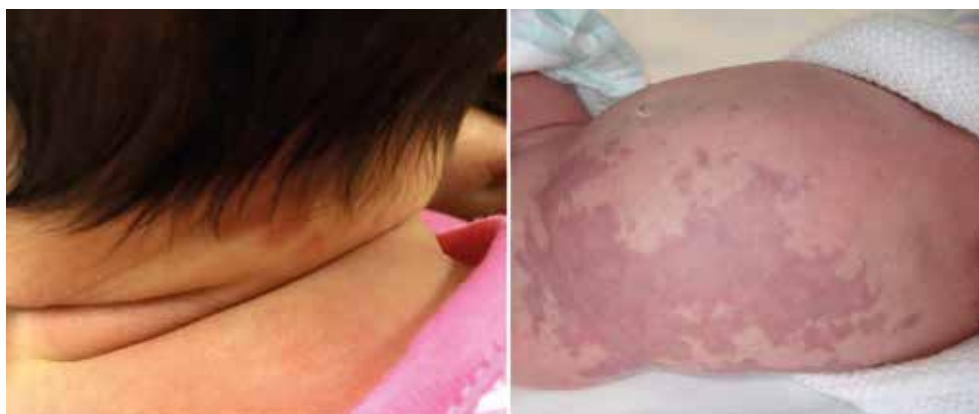

Figura 2. Malformación capilar salmón en la imagen de la izquierda y en “vino de Oporto” en la imagen de la derecha.

TABLA II. SÍNDROMES ASOCIADOS A MALFORMACIÓN CAPILAR TIPO NEVUS FLAMMEUS.

Síndrome de Sturge-Weber
Síndrome de Klippel-Trenaunay
Facomatosis pigmentovascular
Síndrome de Cobb
Síndrome de Proteus
Síndrome de Beckwith Wiedemann
Síndrome Robert (pseudotalidomida)
Síndrome TAR (trombopenia ausencia radio)
Síndrome de Bregeat
Síndrome de Von Hippel Lindau
Síndrome de Rubinstein Taybi
Síndrome de Wyburn-Mason
Enfermedad de Coats

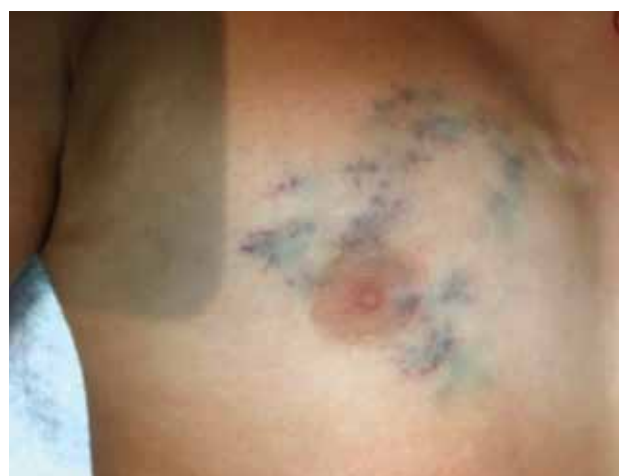

Figura 3. Malformación venosa superficial en región mamaria.

asocia con un gran número de síndromes complejos (Tabla II). Dada su escasa tendencia a la involución, las manchas en “vino de Oporto” pueden tratarse con láser de colorante pulsado, aunque si hay hipertrofia de tejidos blandos, se trata habitualmente con cirugía convencional⁽⁹⁾.

Malformaciones venosas

Son malformaciones vasculares de baja frecuencia, con una incidencia aproximada de 1-2/10.000 recién nacidos. Han sido denominadas incorrectamente “hemangiomas cavernosos” y muchas son confundidas con hemangiomas infantiles de crecimiento profundo. En la práctica, ante un supuesto “hemangioma profundo” que no involuciona, debemos sospechar que se trata de una malformación venosa^(9,10).

Pueden ser localizadas y afectar a la piel o mucosas indistintamente e incluso invadir estructuras adyacentes.

Se localizan habitualmente en la cabeza y cuello (40%), extremidades (40%) y tronco (20%). Clínicamente se manifiestan como pápulas, nódulos o tumores agrupados de color azulado o violáceo. Se pueden vaciar fácilmente tras la aplicación de presión local mantenida, pero retornan a su volumen inicial al suspender la presión (Fig. 3). Dado que son zonas de estasis sanguínea, pueden dar lugar a fenómenos trombóticos locales con formación de calcificaciones (flebolitos), patognomónicos de esta malformación, y una coagulación intravascular localizada⁽¹⁰⁾.

La eco-Doppler y la resonancia magnética muestran que se trata de lesiones vasculares de flujo lento y permiten definir su extensión. La flebografía va a permitir delimitar anatómicamente la malformación.

Cuando aumentan de tamaño y provocan síntomas debe iniciarse su tratamiento. Este combina la aplicación de medidas de compresión, láser Nd:YAG, escleroterapia y cirugía,

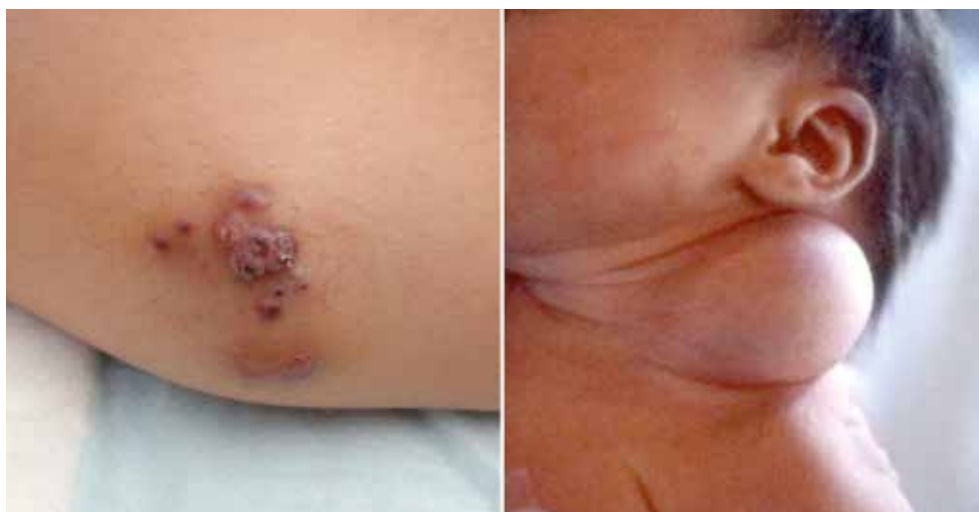

Figura 4. Malformación linfática de tipo microquística en la imagen de la izquierda y macroquística en la imagen de la derecha.

dependiendo de la extensión, profundidad y localización de la lesión. De todos los tratamientos posibles, la escleroterapia es con frecuencia el tratamiento de primera línea⁽¹¹⁾.

Las malformaciones venosas pueden formar parte de síndromes complejos, destacando entre ellos el síndrome de Klippel-Trenaunay y el síndrome de Bean.

Malformaciones linfáticas

Las alteraciones congénitas del drenaje linfático constituyen un tipo de malformación vascular de bajo flujo. Su frecuencia estimada es de 1 por cada 400 nacimientos. En un 90% de los casos afectan a cara y cuello^(9,12).

Las malformaciones linfáticas que afectan a la piel se pueden clasificar en dos categorías: el linfedema y las malformaciones linfáticas quísticas. Las malformaciones linfáticas quísticas se dividen en macroquísticas, microquísticas o mixtas según el tamaño de los quistes. Las más frecuentes son las malformaciones linfáticas microquísticas o también mal llamadas "linfangiomas". Se manifiestan como múltiples vesículas pequeñas y agrupadas, que pueden tener una superficie verrucosa. Muchas veces contienen vasos sanguíneos, que les confiere un aspecto purpúrico o hemorrágico. Las malformaciones linfáticas macroquísticas consisten en grupos de quistes linfáticos de gran tamaño, interconectados y tapizados por un fino endotelio. Se manifiestan con nódulos subcutáneos recubiertos por piel normal (Fig. 4).

La prueba complementaria de elección es la ecografía por su alta disponibilidad, pero la que mejor delimita la naturaleza y extensión de la malformación es la resonancia magnética⁽¹²⁾.

Si el crecimiento de estas malformaciones linfáticas quísticas no compromete estructuras adyacentes importantes,

sus complicaciones más frecuentes son el sangrado o la infección de los quistes, causas por las que deben tratarse. El tratamiento más eficaz es, sin duda, la extirpación radical, pero con demasiada frecuencia no es posible o las secuelas serían muy relevantes. Desde hace tiempo, se considera el tratamiento esclerosante el tratamiento de primera línea siendo la bleomicina y la doxiciclina los esclerosantes más utilizados^(11,13). En el momento actual, se están buscando alternativas a estos tratamientos con sildenafil y con sirolimus (Rapamune®)⁽¹⁴⁾.

Las malformaciones linfáticas pueden estar implicadas en diversos síndromes, entre los que destaca el síndrome de Gorham.

Malformaciones de alto flujo

Malformaciones arteriovenosas

Representan el grupo de malformaciones vasculares menos frecuente, pero el más grave y engloba anomalías del desarrollo del lecho capilar arterial en el que falta parcial o totalmente la regulación nerviosa del esfínter precapilar. Aunque siempre están presentes en el momento del nacimiento, el inicio y la gravedad de los síntomas será más precoz y más rápido cuanto mayor sea el grado de denervación capilar. No muestran diferencias de presentación entre sexos y la localización más frecuente es la intracraneal, afectándose luego por orden de frecuencia la cabeza, el cuello, los miembros, el tronco y las vísceras^(9,15).

Desde el punto de vista clínico, la secuencia fisiopatológica de las malformaciones arteriovenosas sigue 4 fases, descritas por Schöbinger, que corresponden a los cuatro estadios evolutivos. En su estadio I: *latente*, se presentan como una simple mácula asintomática o ligeramente infiltrada,

roja y caliente. En la fase II: *progresiva*, en la que aumentan de tamaño y de tonalidad, se produce un aumento de temperatura con soplo y frémito a la palpación. En la fase III, la desviación de sangre por el *shunt* arteriovenoso hace que el flujo arterial distal a la comunicación disminuya, lo que se conoce como “fenómeno de robo”, y aparezcan fenómenos de isquemia con ulceración y necrosis. Finalmente, algunas malformaciones alcanzan la fase IV de descompensación con insuficiencia cardíaca. Un altísimo porcentaje de las lesiones en fase latente o estadio I son erróneamente diagnosticadas de hemangiomas⁽¹⁵⁾.

Los estudios de RNM resultan insuficientes siendo la angiorresonancia y la arteriografía pruebas cruciales para conocer la extensión de la malformación.

Antes de iniciar el tratamiento conviene tener en cuenta que la primera causa de desencadenamiento evolutivo y de complicaciones es el tratamiento sintomático inadecuado, mediante láser, embolizaciones aisladas o tratamientos quirúrgicos parciales. La única posibilidad curativa sigue siendo la extirpación completa de la malformación. Previo a la cirugía, se debe embolizar la malformación para así reducir riesgo de sangrado durante la intervención⁽¹⁵⁾.

Algunas malformaciones arteriovenosas forman parte de síndromes complejos como por ejemplo, el síndrome de Parkes-Weber⁽³⁾.

BIBLIOGRAFÍA

1. Wassef M, Blei F, Adams D, Alomari A, Baselga E, Berenstein A, et al. Vascular Anomalies Classification: Recommendations From the International Society for the Study of Vascular Anomalies. *Pediatrics*. 2015; 136; e203-14.
2. Mulliken JB, Glowacki J. Hemangiomas and vascular malformations in infants and children: A classification based on endothelial characteristics. *Plast Reconstr Surg*. 1982; 69: 412-20.
3. Classifications ISSVA 2018. Disponible en: www.issva.org/UserFiles/file/ISSVA-Classification-2018.pdf
4. Liang MG, Frieden IJ. Infantile and congenital hemangiomas. *Semin Pediatr Surg*. 2014; 23: 162-7.
5. Baselga Torres E, Bernabeu Wittel J, van Esso Arbolave DL, Febrer Bosch MI, Carrasco Sanz A, de Lucas Laguna R, et al. Consenso español sobre el hemangioma infantil. *An Pediatr*. 2016; 85: 256-65.
6. Léaute-Labrèze C, Boccarda O, Degrugillier-Chopin C, Mazeureuw-Hautier J, Prey S, Lebbé G, et al. Safety of Oral Propranolol for the Treatment of Infantile Hemangioma: A Systematic Review. *Pediatrics*. 2016; 138. pii: e20160353.
7. Colmenero I, Oeger PH. Vascular tumours in infants. Part II: vascular tumours of intermediate malignancy [corrected] and malignant tumours. *Br J Dermatol*. 2014; 171: 474-84.
8. Adams DM, Hammill A. Other vascular tumors. *Semin Pediatr Surg*. 2014; 23: 173-7.
9. Clemens RK, Pfammatter T, Meier TO, Alomari AI, Amann-Vesti BR. Vascular malformations revisited. *Vasa*. 2015; 44: 5-22.
10. Dasgupta R, Patel M. Venous malformations. *Semin Pediatr Surg*. 2014; 23: 198-202.
11. Horbach S, Rigter I, Smitt J, Reekers J, Spuls P, Van der Horst C. Intralesional Bleomycin Injections for Vascular Malformations: A Systematic Review and Meta-Analysis. *Plast Reconstr Surg*. 2016; 137: 244-56.
12. Elluru RG, Balakrishnan K, Padua HM. Lymphatic malformations: diagnosis and management. *Semin Pediatr Surg*. 2014; 23: 178-85.
13. Cheng J. Doxycycline sclerotherapy in children with head and neck lymphatic malformations. *J Pediatr Surg*. 2015; 50: 2143-6.
14. Lackner H, Karastaneva A, Schwinger W, Benesch M, Sovinz P, Seidel M, et al. Sirolimus for the treatment of children with various complicated vascular anomalies. *Eur J Pediatr*. 2015; 174: 1579-84.
15. Uller W, Alomari AI, Richter GT. Arteriovenous malformations. *Semin Pediatr Surg*. 2014; 23: 203-7.

Original

Actualización en politrauma pediátrico

A.R. TARDÁGUILA CALVO, A.J. LÓPEZ LÓPEZ, I. SIMAL BADIOLA, M.I. FERNÁNDEZ JIMÉNEZ,
E.M. DE DIEGO GARCÍA

Servicio de Cirugía Pediátrica. Hospital Universitario Marqués de Valdecilla. Santander.

RESUMEN

El trauma pediátrico es la principal causa de mortalidad en el paciente pediátrico, pero a pesar de esto sigue siendo mucho menor su incidencia respecto al trauma adulto. En el pasado la atención se limitaba a extrapolar los conocimientos adquiridos en el adulto para atender a los niños, pero gracias a importantes campañas de concienciación y prevención se han desarrollado sistemas protocolizados de atención al paciente pediátrico específicos. El objetivo de esta revisión es dar una visión global sobre el estado actual de la atención al paciente politraumatizado, haciendo especial hincapié en las actualizaciones y particularidades de este grupo de edad.

Palabras clave: Politraumatismo pediátrico; Trauma infantil; Reanimación inicial; ABCDE; Abuso infantil; Accidente pediátrico.

ABSTRACT

Pediatric trauma is the leading cause of mortality in children, but it comprises a almost insignificant part of the overall polytraumatic events in the hole population. Pediatric attention used to be a copy of the well-developed adult trauma protocols, but, thanks to a great concienciation campaigns carry on for the governments specific pediatric trauma scores and protocols has been developed. The aim of this review is to provide a global overview of the current-state in

this issue as well as to emphasize on pediatric particularities and actualizations.

Key words: Pediatric polytrauma; Child trauma; Initial resuscitation; ABCDE; Child abuse; Child injury.

INTRODUCCIÓN

El trauma pediátrico es la principal causa de mortalidad en el paciente pediátrico, pero a pesar de esto sigue siendo mucho menor su incidencia respecto al trauma adulto. En el pasado la atención se limitaba a extrapolar los conocimientos adquiridos en el adulto para atender a los niños. En el año 2000 se iniciaron campañas de prevención y concienciación que derivaron en disminución de la mortalidad infantil por esta causa de manera global, aunque la tasa de muerte por accidente en niños menores de un año ha aumentado⁽¹⁾.

Queremos en este artículo hacer una revisión del estado actual de la atención inicial y remarcar ciertos aspectos y condiciones que se han introducido recientemente, han cambiado o que representan retos actuales en el manejo del paciente pediátrico, como es el abuso infantil.

CLASIFICACIÓN INICIAL DEL NIÑO POLITRAUMATIZADO

La clasificación del trauma en el niño nace como instrumento de prevención terciaria, con la idea de identificar a los

Correspondencia: Ana Rosa Tardáguila Calvo. Servicio de Cirugía Pediátrica. Hospital Universitario Marqués de Valdecilla. Avenida Valdecilla, 25. 39008 Santander, Cantabria
Correo electrónico: artardaguila@gmail.com

© 2019 Sociedad de Pediatría de Asturias, Cantabria, Castilla y León
Este es un artículo de acceso abierto distribuido bajo los términos de la licencia Reconocimiento-No Comercial de Creative Commons (<http://creativecommons.org/licenses/by-nc/2.5/es/>), la cual permite su uso, distribución y reproducción por cualquier medio para fines no comerciales, siempre que se cite el trabajo original.

Apertura ocular	Espontánea	4
	Al sonido	3
	Al dolor	2
	No	1
Respuesta verbal	Vocalización apropiada a la edad, sonrisa o giro de cabeza hacia el sonido	5
	Llanto	4
	Llanto con el dolor	3
	Gemido con el dolor	2
	No	1
Respuesta motora	Movimientos espontáneos	6
	Movimiento de retirada al tacto, localización del dolor	5
	Movimiento de retirada con el dolor	4
	Postura de decorticación (flexión con el dolor)	3
	Postura de descerebración (extensión con el dolor)	2
	No	1
Puntuación máxima 15		

Figura 1. Escala de Glasgow pediátrica.

Parámetro clínico	Medida	Puntuación
Peso (kg)	≥ 20	2
	10-20	1
	< 10	-1
Vía aérea	Normal	2
	Permeable (oral nasal)	1
	No permeable (intubación)	-1
Presión arterial	≥ 90	2
	50-90	1
	< 50	-1
Sistema nervioso central	Despierto	2
	Obnubilado o pérdida de consciencia	1
	Coma o descerebración	-1
Herida	Ninguna	2
	Menor	1
	Mayor	-1
Fractura	No	2
	Fractura cerrada	1
	Fractura abierta	-1

Figura 2. Índice de trauma pediátrico.

niños con politraumatismo severo en la fase prehospitalaria y decidir el mejor manejo desde ese primer momento^(2,3).

El sistema de clasificación ideal debe ser simple, fácil de calcular y ser capaz de incluir todos los pacientes, independientemente del medio de traumatismo. Existen diversas escalas validadas, algunas de las cuales se ha adaptado al paciente pediátrico, pero ninguna de ellas ha demostrado en los estudios realizados ser superior a las generales. Las más usadas para el triaje inicial son:

- **Escala de Glasgow** (Fig. 1). A pesar de ser una herramienta ampliamente validada para la categorización del paciente politraumatizado, ha tenido que adaptarse para su uso en la infancia. La edad pediátrica comprende distintas etapas de la maduración personal, con diferentes comportamientos y un porcentaje de pacientes que no hablan aún. Se ha probado a usar solo el componente motor de esta escala para salvar este problema, pero aún no existen estudios randomizados que avalen su superioridad frente a la escala entera.
- **Índice de trauma pediátrico** (*Pediatric Trauma Support*). Es un *score* puramente pediátrico en el que se miden seis

parámetros (Fig. 2). Tiene una buena correlación con el grado de severidad, la mortalidad y la necesidad de transporte urgente a centro de trauma pediátrico. Sin embargo, ha demostrado ser muy pobre en caso de lesión hepática o esplénica en niños con trauma abdominal cerrado. Mide seis parámetros: peso, vía aérea, presión arterial, estado neurológico, presencia de heridas y fracturas. Otorgándole una puntuación de +2, 1 y -1 a cada uno dellos. Un ITP inferior a 8 indica que debe ser trasladado a un hospital terciario y existe riesgo de mortalidad.

- **ASPTS** (*Age-Specific Pediatric Trauma Score*). Ajusta los parámetros de frecuencia respiratoria, pulso y presión sanguínea a valores específicos de la edad pediátrica y los combina con la escala de Glasgow. Aún no está validado en niños.

En cualquier sistema de clasificación inicial se debe reflejar además el mecanismo del daño, puesto que este está directamente relacionado con la mortalidad en la edad pediátrica y la evolución funcional.

CARACTERÍSTICAS ESPECIALES DEL NIÑO POLITRAUMATIZADO

Los niños presentan características particulares en cuanto a anatomía, fisiología y psicología⁽⁴⁾:

Anatomía

- *Vía aérea*: mucho más difícil de asegurar que en el adulto. Los niños presentan amígdalas grandes en bocas pequeñas, por lo que tienen una gran predisposición a obstrucción de la vía aérea en caso de pérdida parcial o total de conciencia. La laringe está más anterior y la tráquea es más corta, por ello la intubación endotraqueal es más dificultosa. La respiración del niño es mayormente diafragmática, con lo que la distensión abdominal marcada puede dificultar la ventilación.
- *Cabeza*: hasta los 8 años más o menos, la cabeza supone un porcentaje importante de la superficie corporal con lo que un traumatismo cerrado en cualquier zona corporal es muy probable que asocie traumatismo craneoencefálico también.
- *Cerebro*: mayor tolerancia a un hematoma intracraneal.
- *Médula espinal*: elevado riesgo de lesiones sin anomalía radiológica (SCIWORA).
- *Tórax*: la cavidad torácica es más flexible con lo que los traumatismos pulmonares raramente se asocian a fracturas costales, y son más propensos a los neumotórax a tensión.
- *Abdomen*: mayor exposición de hígado y bazo a traumatismo directo.
- *Musculoesquelético*: su esqueleto es más flexible, con lo que pueden presentar graves lesiones internas sin fracturas visibles. Tienen menos predisposición al sangrado en fracturas aisladas y, generalmente, no causan inestabilidad hemodinámica.
- *Sistema vascular*: más difícil lograr un acceso venoso.

Fisiología

- *Parámetros vitales*: mayor frecuencia cardíaca y respiratoria en los niños y menor presión sanguínea.
- *Metabolismo*: propensión a la hipotermia y, por tanto, a la acidosis y pérdida de líquido por mayor superficie corporal en relación al peso y una tasa metabólica mayor.
- *Respiración y ventilación*: la hipoxia en los niños se establece de manera muy rápida ante una ventilación inadecuada y es la causa más frecuente de parada cardíaca en este grupo de edad. La distensión gástrica causa compromiso respiratorio y bradicardia mediada por el vago.

- *Shock*: los primeros síntomas de *shock* en los niños son taquicardia y mala perfusión, apareciendo la hipotensión de forma tardía y brusca.

MANEJO INICIAL DEL NIÑO POLITRAUMATIZADO

El objetivo del manejo será evaluar las lesiones, determinar las prioridades y realizar las maniobras críticas.

La muerte en cualquier politraumatizado se da en tres etapas de la atención⁽⁵⁾:

- *Primer pico de muerte*: segundos y minutos inmediatos tras el traumatismo. Solo evitable con la prevención.
- *Segundo pico*: minutos a horas tras el traumatismo. Hora de oro en la que un manejo protocolizado puede disminuir la mortalidad y mejorar la evolución.
- *Tercer pico*: días y semanas tras el accidente.

Así, la atención inicial sistematizada y protocolizada disminuye la mortalidad en las primeras horas tras el accidente. Ante cualquier niño traumatizado realizaremos la asistencia en dos fases que deben ser llevadas a cabo de manera secuencial y lo más rápidamente posible:

1. Atención inicial: ABCDE. Lo llevaremos a cabo en función de si el paciente está estable o inestable.
2. Centrar el escenario del traumatismo: tipo de lesión y localización anatómica. En función de esta información decidiremos sobre el traslado al centro más apropiado y en las condiciones más seguras.

El primer paso consiste en asignar al paciente a un grupo en función de sus signos vitales, para poder iniciar la reanimación inicial o ABCDE:

1. **Paciente estable**, signos vitales normales o sin evidencia de lesiones que amenacen la vida de manera inminente. Hay que tener en cuenta que muchos de los niños politraumatizados que requieren hospitalización y cuidados especializados aparecen inicialmente como estables, por lo que el objetivo es identificar cuáles son de alto riesgo basándonos en el mecanismo y los hallazgos físicos. En estos pacientes realizaremos como siempre la evaluación primaria (ABCDE), que será por lo general normal, salvo taquicardia. Es importante discernir si esta se debe a la ansiedad o es el pródromo de un *shock*. En los niños, la comunicación será más complicada que en los adultos y es imperativo conocer sus reacciones vitales para no realizar interpretaciones erróneas. La evaluación secundaria nos permitirá catalogar los daños y la probabilidad de lesiones subyacentes a fin de llevar a cabo las acciones terapéuticas o de traslado más pertinentes.

2. **Paciente inestable**, signos vitales anormales o lesiones aparentemente críticas. En este paciente, evaluación y manejo serán realizadas en la atención inicial siguiendo el orden de prioridad ampliamente conocido, el ABCDE de la reanimación. A continuación lo resumimos brevemente a modo de recuerdo remarcando solo algunas novedades.

A: Vía aérea y control cervical (airway). Un niño que llora tiene por definición la vía aérea permeable. En caso de que el niño esté inconsciente y no consigamos una permeabilidad eficiente habrá que valorar una intubación precoz antes de que se establezca la hipoxia, que es la condición más frecuentemente responsable de parada cardiorrespiratoria en el paciente pediátrico politraumatizado⁽⁶⁾.

La apertura de la vía aérea en posición cervical neutra en los niños precisa una colocación diferente a la de los adultos, colocando un rodillo bajo los hombros y la espalda (y no en la cabeza).

B: Respiración y ventilación (breathing). Es importante de nuevo sospechar la posibilidad de un neumotórax a tensión, dada su mayor frecuencia en los niños. Siempre colocar oxigenoterapia para prevenir la hipoxemia. Valorar todas las condiciones que requieran actuación emergente.

C: Circulación y control de hemorragias (circulation). Probablemente sea el campo que más cambios está experimentando en los últimos 5 años⁽⁷⁾.

La hipovolemia es la causa más frecuente de *shock* en el paciente pediátrico politraumatizado^(6,7) y su tratamiento es el punto clave de este apartado. La pérdida sanguínea inicial se verá compensada con taquicardia y vasoconstricción, siendo la hipotensión tardía, como ya remarcamos. Como siempre habrá que controlar la pérdida sanguínea directa y realizar una reposición de volumen adaptada a la pérdida de líquidos. Una sobrehidratación puede ser tan dañina como la propia hipovolemia, habiéndose visto en un estudio que hasta el 12% de los pacientes politraumatizados presentaron complicaciones asociadas directamente a esta sobrecarga consistentes en derrame pleural y ascitis⁽⁷⁾. No se ha demostrado superioridad del Ringer lactato sobre el suero salino en la reposición inicial hasta los 60 ml/kg, aunque sí es importante al realizar la reposición conocer que el Ringer lactato no debe ser administrado por la misma vía que los derivados sanguíneos por el riesgo de formación de coágulos⁽⁸⁾. En los niños que no responden rápidamente a la reposición inicial con cristaloides, se debe reponer la volemia con derivados sanguíneos, puesto que persistir

en este punto en el uso de cristaloides puede tener un efecto negativo en la mortalidad y en el tiempo de ingreso en unidad de cuidados intensivos⁽⁷⁾. La transfusión masiva se define como una estrategia de manejo del paciente inestable consistente en la administración de grandes volúmenes de sangre en cortos periodos de tiempo, en general se entienden como tales la transfusión de más del 50% del volumen corporal en 3 horas o del total de la volemia en 24 horas y su uso va ganando popularidad en los niños, puesto que parece tener un impacto positivo en la evolución. Debe ser una estrategia enmarcada siempre en protocolos de transfusión junto a plasma fresco congelado, crioprecipitados y plaquetas a fin de disminuir el riesgo de coagulopatía que acarrea^(7,9), pero a pesar de todo aún no se han desarrollado protocolos específicos de transfusión masiva en la población pediátrica, a diferencia de los adultos^(9,10). Por último, merece la pena remarcar las nuevas recomendaciones de introducción rutinaria del ácido tranexámico en el tratamiento inicial del paciente pediátrico politraumatizado^(7,11) para evitar la coagulopatía y mejorar la evolución neurológica y disminuir la mortalidad. De nuevo no existen estudios randomizados que demuestren su eficacia y seguridad.

D: Evaluación neurológica (disability). Especial atención a signos de hipertensión intracraneal, mantener siempre una saturación de oxígeno mayor del 95% para evitar daño cerebral añadido y evitar la resucitación permisiva o de bajo flujo, de moda en la población adulta, por el riesgo de hipoperfusión cerebral añadida en el paciente pediátrico.

E: Exposición y control de la hipotermia (exposure). Aunque evidentemente necesaria, la mayor predisposición a la hipotermia en el niño hace que la exposición corporal y evaluación corporal total deba ser realizada lo más rápida y eficientemente posible y contrarrestar siempre la pérdida de calor generada con la infusión de sueros templado, oxígeno humidificado caliente y la cobertura precoz con mantas. La hipotermia afecta a parámetros biológicos en el niño: función cognitiva, función cardiaca y coagulación.

El segundo paso consiste en clasificar el daño, puesto que como vimos previamente influirá directamente sobre la morbimortalidad y nos guiará en las decisiones futuras.

- Según la extensión:
 - Politraumatizado: si presenta daño en dos o más áreas corporales.
 - Traumatismo simple: solo un área corporal.

- Según el tipo:
 - Cerrado: debemos sospechar lesiones múltiples de moderada severidad. Supone el 90% del trauma pediátrico.
 - Penetrante: en aumento últimamente debido a la violencia intencionada.
- Según la severidad:
 - Mecanismo de alto riesgo: más posibilidades de encontrarnos ante un paciente inestable o potencialmente inestable y por tanto que precisa por el mecanismo en sí traslado a un centro de referencia pediátrico.
 - Mecanismo de bajo riesgo.
- Según la localización en el paciente estable:
 - Traumatismo craneoencefálico: establecer en base a unos criterios muy definidos la posibilidad de necesitar evaluación por neurocirugía.
 - Traumatismo torácico: en aumento a expensas de mecanismos penetrantes y en general se suele encontrar asociado a otros traumatismos (politrauma). Dado que la sintomatología inicial puede ser inespecífica, y que hay mecanismos *a priori* de bajo riesgo que pueden ser muy dañinos, por ejemplo balonazos, en la atención inicial se debe considerar cuidadosamente la posibilidad de precisar atención específica en este campo.
 - Traumatismo abdominal: generalmente secundario a un traumatismo cerrado y sin correlación con lesiones externas. Debe ser reevaluado constantemente.

MANEJO SECUNDARIO DEL NIÑO POLITRAUMATIZADO

Gracias a la cuidadosa evaluación primaria y secundaria se habrá estabilizado al paciente inestable tratando las lesiones que amenacen directamente la vida y se habrá realizado el traslado al centro de referencia de los pacientes más graves o aquellos estables de más riesgo. Es en este centro donde se realizará el tratamiento específico de cada lesión, que escapa al objeto de este artículo, queriendo solo destacar aquí el papel que empiezan a jugar en el manejo del paciente pediátrico las técnicas endovasculares⁽¹²⁾ y mínimamente invasivas, a las que dedicaremos un apartado específico.

PAPEL DE LA LAPAROSCOPIA

Aunque el uso de la laparoscopia como medida diagnóstica en caso de politraumatismo fue descrito por primera vez

en niños en 1973⁽¹³⁾, no ha sido una medida popularizada hasta hace pocos años, aunque está ganando fuerza en los siguientes contextos:

- *Laparoscopia en politraumatismo como modalidad diagnóstica*: aunque el traumatismo intraabdominal cerrado solo afecta a un 10-15% de los niños politraumatizados⁽¹⁴⁾, el retraso en su diagnóstico puede tener consecuencias fatales, mientras que la sobreactuación en forma de laparotomía innecesaria incrementa marcadamente la morbilidad de estos pacientes. Lo mismo sucede con el traumatismo penetrante. El FAST (*Focused Abdominal Sonography for Trauma*), herramienta diagnóstica validada en adultos para el *screening* del daño intraabdominal, ha demostrado baja especificidad y sensibilidad en la población pediátrica⁽¹³⁾ y la TAC con contraste, con gran especificidad para lesiones de víscera sólida, presenta una alta tasa de falsos negativos para lesiones mesentéricas, intestinales y diafragmáticas. Es en este escenario donde la laparoscopia ha ganado su papel. Por tanto, se indica en pacientes con líquido libre sin evidencia de lesión de víscera hueca o engrosamiento de asas en la TAC, habiéndose demostrado una herramienta útil⁽¹⁴⁾.
- *Toracoscopia en traumatismo penetrante torácico*: aunque aún no validada, se empieza a considerar como el *gold standard* en lesiones con este mecanismo por ser tanto diagnóstica como terapéutica, sustituyendo a la toracotomía.

MECANISMOS PARTICULARES

- *Quemaduras*: causa muy frecuente de trauma en la infancia, con diferente mecanismo en función de la edad (escaldadura en niños menores de 5 años y por llama en adolescentes) lo que, sin embargo, no afecta a su manejo. El retraso en la fluidoterapia más allá de dos horas tras la lesión ha demostrado un incremento en la incidencia de sepsis y mortalidad, por lo que es imperativo incidir en la C de la atención inicial a estos pacientes, siguiendo las nuevas indicaciones. El manejo de la lesión cutánea debe realizarse en función de la profundidad y extensión. Se han desarrollado apósitos específicos que minimizan el número e invasividad de las curas, permitiendo además evitar la pérdida de calor inicial y la contaminación. Además, el uso precoz de sustitutos cutáneos en quemaduras extensas ha demostrado disminuir la estancia hospitalaria y el tiempo de curación del área donante⁽¹⁵⁾.
- *Politraumatismo en zona de guerra*: las lesiones en zona de combate en niños son principalmente por explosión

y disparo. A partir de la guerra de Iraq, se han creado protocolos específicos de abordaje del trauma en el niño durante los conflictos armados en los que se sistematiza el cuidado con unos objetivos muy claros: lograr la supervivencia, salvar los miembros y tratar las lesiones que amenazan directamente la vista⁽¹⁶⁾.

- **Abuso^(17,18):** desgraciadamente es una manera de politraumatismo pediátrico más frecuente de lo esperado, en la que no solo urge tratar las lesiones iniciales, sino proteger al niño de la persistencia del abuso y el riesgo de lesiones aún más graves. Se sabe que un niño en el que no se detecta el abuso en la primera presentación tiene un 10% de posibilidades de fallecer por persistencia del abuso. Ante un niño con lesiones que nos hagan sospechar abuso, la primera persona que realice la historia debe ser un especialista familiarizado con la psicología infantil⁽¹⁸⁾, por ejemplo repetir muchas veces una pregunta puede llevar a pensar al niño que su primera respuesta fue incorrecta e impedir la obtención de más datos.

Las lesiones que nos deben hacer sospechar abuso son (Tabla I):

- Lesiones que no son consistentes con la historia referida.
- Lesiones más frecuentemente asociadas con abuso: por ejemplo, escaldaduras simétricas en las piernas.
- Múltiples fracturas en diferente fase de cicatrización.

Se debe valorar el ingreso hospitalario en todo niño sospechoso de ser víctima de abuso a fin de protegerle de manera inmediata.

HERRAMIENTAS DE EVALUACIÓN DEL TRAUMA PEDIÁTRICO

Se sabe que los eventos traumáticos vividos en la infancia causarán problemas sociales, neuropsiquiátricos y de salud física en las fases posteriores y la vida adulta.

El periodo postraumático agudo se caracteriza por un intento del niño para reorganizar, reevaluar y restaurar su mundo antes del trauma. Actuar en este momento puede ayudar a minimizar las secuelas posteriores.

Todo profesional dedicado a la atención al paciente pediátrico estará en algún momento en contacto con un niño que sufre o ha sufrido algún tipo de politraumatismo y debemos conocer que la fase final de su atención es la dedicada a las secuelas psicológicas.

Se han desarrollado herramientas específicas para valorar el impacto directo sobre el niño, identificar precozmente el síndrome por estrés postraumático y los múltiples síntomas de trauma⁽¹⁹⁾.

TABLA I. LESIONES ALTAMENTE SUGESTIVAS DE ABUSO.

Hematomas

- Cualquier hematoma en un niño menor de 6 meses
- Más de un hematoma en un niño en época premotora o más de dos en época de gateo
- Hematomas en torso, oreja, cuello o nalgas
- Hematomas con patrón de objeto (cinturón, cuchara...)
- Marcas de mordisco humano

Lesiones en cavidad oral

- Lesiones labiales en niño que no deambula
- Lesión de frenillo labial en niño que no camina
- Lesiones y laceraciones en lengua en niño que no camina
- Lesiones en mucosa oral o paladar en niño no deambulante
- Lesiones en piezas dentales sin explicación plausible
- Fractura maxilar o mandibular sin explicación plausible

Quemaduras

- Quemaduras en menores de cinco años que no encajan con un mecanismo accidental
- Escaldaduras con patrón de inmersión con una línea definida y afectación bilateral simétrica. O en las piernas y/o periné
- Quemaduras con bordes muy definidos y con tatuaje de objeto definido (plancha, cigarro...)
- Quemaduras por cigarro con centro muy profundo

Fracturas

- Costales
- Esternales, escapulares o apófisis espinosas
- Fracturas de huesos largos en niño no deambulante
- Fracturas múltiples en diferentes fases de consolidación
- Fracturas agudas bilaterales de huesos largos
- Fracturas de cuerpos vertebrales en ausencia de mecanismo de alto impacto
- Fracturas digitales en niños menores de 36 meses
- Separación de epífisis
- Fractura craneales severas en menores de 18 meses

Lesiones severas sin mecanismo claro

- Hematoma subdural, hemorragias retinianas sin traumatismo de alto impacto en público como caída o accidente de tráfico
- Lesiones intracraneales sin traumatismo claro
- Traumatismo abdominal con lesión de órgano sólido o intestinal sin mecanismo de alto impacto

CONCLUSIÓN

Existen muchos y muy diversos mecanismos de politraumatismo en la edad pediátrica, debemos conocer las fases de la atención al paciente politraumatizado para lograr que el manejo sea óptimo, en un primer tiempo se logrará disminuir la mortalidad y secuelas físicas y en un segundo las psicológicas.

Las particularidades del paciente pediátrico en cuanto a fisioanatomía y desarrollo madurativo han llevado a la

creación de herramientas especiales de valoración del daño físico y emocional que debemos conocer.

BIBLIOGRAFÍA

- Baldwin G, Sleet D, Gilchrist J, Degutis L. Fulfilling a promise: the National action plan for child injury prevention. *Inj Prev*. 2012; 18: 207.
- Engum SA, Mitchell MK, Scherer LR, et al. Prehospital triage in the injured pediatric patient. *J Pediatr Surg*. 2000; 35: 82-7.
- Marcin JP, Pollack MM. Triage Scoring System, severity of illness measures and mortality prediction models in pediatric trauma. *Crit Care Med*. 2002; 30: S457-67.
- Brazelton T, Gosain A. Classification of trauma in children, ed. UpToDate. Waltham, MA: UpToDate Inc. www.uptodate.com (Accessed on September, 2018).
- Lee LK, Fleisher GR. Trauma management: approach to the unstable child. ed. UpToDate. Waltham, MA: UpToDate Inc. www.uptodate.com (Accessed on September, 2018).
- Tosounidis TH, Giannoudis PV. Pediatric Trauma resuscitation: an update. *Eur J Trauma Emerg Surg*. 2016; 42: 297-301.
- Livingston MH, Sing S, Merritt NH. Management of shock. En: Chameides L, Samson RA, Schexnayder SM, Hazinski MF, eds. *Pediatric Advanced Life Support Provider Manual*. Dallas: American Heart Association, Subcommittee on Pediatric Resuscitation, 2011. p. 85.
- Livingston MH, Singh S, Merritt NH. Massive transfusion in pediatric and adolescent trauma patients: incidence, patient profile and outcomes prior to a massive transfusion protocol. *Injury*. 2014; 45: 1301-6.
- Diab YA, Wong EC, Luban NL. Massive transfusion in children and neonates. *Br J Haematol*. 2013; 161: 15-26.
- Whittaker B, Christiaans SC, Altice JL, et al. Early coagulopathy is an independent predictor of mortality in children after severe trauma. *Shock*. 2013; 39: 421-6.
- Pearson EG, Fitzgerald CA, Santore M. Pediatric Thoracic trauma: Current Trends. *Semin Pediatr Surg*. 2017; 26: 36-42.
- Gaines BA, Rutkoski JD. The Role of laparoscopy in pediatric trauma. *Semin Pediatr Surg*. 2010; 19: 300-3.
- Gaines BA. Intraabdominal solid organ injury in children: diagnosis and treatment. *J Trauma*. 2009; 67: S135-9.
- Felliz A, Schultz B, McKenna C, et al. Diagnostic and therapeutic laparoscopy in pediatric abdominal trauma. *J Pediatr Surg*. 2006; 41: 72-7.
- González R, Shanti CM. Overview of current pediatric burn care. *Semin Pediatr Surg*. 2015; 24: 47-9.
- Stephenson J, Usaf LT. Caring for the injured child in settings of limited resource. *Semin Pediatr Surg*. 2016; 25: 19-22.
- Drummond R, Gall JA. Evaluation of forensic medical history taking from the child in cases of child physical and sexual abuse and neglect. *J Forensic Leg Med*. 2017; 46: 37-45.
- Lindberg DM, Beaty B, Juarez Colunga E, et al. Testin for Abuse in children with sentinel injuries. *Pediatrics*. 2015; 136: 831-8.
- Strand VC, Sarmiento TL, Pasquale LE. Assessment and Screening tools for trauma in children and adolescents. A review. *Trauma Violence Abuse*. 2005; 6: 55-78.

Noticario



REUNIÓN DE PRIVAMERA DE LA SCCALP

Valladolid, 5 y 6 de abril de 2019

VIERNES 5 DE ABRIL

- 14.30 Entrega de Documentación
- 15.30 Comunicaciones Orales y Pósters proyectados con defensa en sala
- 17.00 Pausa-Café
- 17.30 Inauguración Oficial
Sala Paraninfo
- 18.00 MESA REDONDA: Neurología infantil: "de lo simple a lo complejo"
Sala Paraninfo

Moderador: **Ignacio Málaga Diéguez**

Ponentes:

- De las convulsiones febriles a las epilepsias relacionadas. **Cristina Rodríguez Fernández**
- Unidad Multidisciplinar de Ortoneuropediatría: la importancia del manejo integral del paciente con patología neurológica compleja. **Selma Vázquez Martín y Alejandra Melero González**
- Diagnóstico precoz de enfermedades neuromusculares potencialmente tratables: orientación clínica. **Ramón Cancho Candela**

- 19.30 VAC TALK: Hablemos de prevención
Sala Paraninfo
Moderador: **Francisco José Álvarez García**
Ponentes: **Cristina Regojo Balboa, Rosario Bachiller Luque, Teresa de la Calle Cabrera**

- 20.45 Encuentro informal. Cóctel

SÁBADO 6 DE ABRIL

- 08.30 TALLERES Y SEMINARIOS
- Taller de investigación: De la pregunta a la memoria de investigación, paso a paso. **Carlos Ochoa Sangrador y Jesús Andrés de Llano**
 - Taller de comunicación y manejo de situaciones difíciles: Cómo comunicarnos con nuestros pacientes y sus familias en la consulta. **Marta Ester Vázquez Fernández**
 - Taller de actualización en Odontopediatría. **Ricardo Cartagena Cepeda y Natalia Cartagena Figueredo**
 - Taller de Traumatología y Ortopedia infantil. **María Plata García y Clarisa Simón Pérez**
- 10.00 Comunicaciones Orales y Pósters proyectados con defensa en sala
- 10.00 REUNIÓN DE GRUPOS DE TRABAJO
- 11.00 Pausa-Café
- 11.30 Asamblea General Ordinaria de la SCCALP y Asamblea General Extraordinaria de la SCCALP: proclamación de la nueva Junta Directiva
Sala Paraninfo

12.15 MESA REDONDA: Actualización en Nefrología Infantil

Sala Paraninfo

Moderador: Gregorio de la Mata Franco

Ponentes:

- Seguimiento conjunto del reflujo vesicoureteral entre Pediatría y Cirugía Pediátrica. **Alberto Sánchez Abuin** y **Rebeca Garrote Molpeceres**

- Hematuria en la infancia. **Rebeca Garrote Molpeceres**.

- Abordaje actual de la hipertensión arterial en el niño. **Empar Lurbe i Ferrer**

14.15 Entrega de Premios y Clausura de la Reunión

14.30 Cóctel de despedida