

ORIGINALES

La inflamación de la órbita en la edad pediátrica

J. JUNCEDA MORENO*, A. SANZ LÓPEZ** y C. JUNCEDA MORENO***

RESUMEN: Los autores pretenden poner de relieve que, a pesar de su escasa frecuencia estadística, la trascendencia clínica de la celulitis orbitaria aguda en el niño es grande, señalando su etiopatogenia, su diagnóstico diferencial, así como la terapéutica médica y quirúrgica más habitual en su experiencia. Son presentadas imágenes clarificadoras de aspectos clínicos. PALABRAS CLAVE: CELULITIS ORBITARIA INFANTIL. CLÍNICA. ETIOPATOGENIA. TRATAMIENTO.

ORBITAL INFLAMMATION IN CHILDHOOD. (SUMMARY): Is setting off that, although with a low statistic frequency, the transcendency of the Acute Orbital cellulitis in the child is very important, signaling its etiopathology, its differential diagnosis, and the medical and surgical treatment, in our experience. Are presented some clarifiers images about clinical aspects. KEY WORDS: ORBITAL CELLULITIS IN THE CHILDHOOD. CLINICAL ASPECTS. ETIOPATHOLOGY, TREATMENT.

Los procesos inflamatorios agudos de la órbita, si bien han perdido estadísticamente frecuencia, una vez generalizada la medicación antibiótica y mejorados los niveles basales de Higiene y Salud social de la población, siguen poseyendo una semiología alarmante y precisan una actuación diligente y eficaz, ya que se trata de un proceso que, aún hoy, puede conducir al fallecimiento del paciente o a una futura ceguera unilateral indeseable.

La órbita es, por otra parte, el «terreno de nadie» donde confluyen los intereses y actuaciones de Oftalmólogos, Otorrinolaringólogos, Neurólogos, Cirujanos maxilofaciales, y, en este caso, Pediatras y Bacteriólogos, cuyos avances y experiencias con-

viene periódicamente resumir y unificar en beneficio de todos los que en el problema infeccioso han de intervenir.

Es importante recalcar que la Celulitis orbitaria aguda en el niño presenta unas particularidades anatómico-clínicas que la distancian ampliamente de la del adulto y que contribuyen a establecer un perfil etiopatogénico y diagnóstico peculiar. Estas son:

- A) El escaso grosor de las paredes orbitarias en el niño, lo cual facilita en gran medida la transmisión de procesos de vecindad.
- B) El mínimo desarrollo de las cavidades periorbitarias (senos), cuya

* Hospital N. S. de Covadonga. Servicio de Oftalmología. Oviedo.

** Hospital Ramón y Cajal. Servicio de Oftalmología. Madrid.

*** Hospital Virgen Blanca. Servicio de Oftalmología. León.

neumatización se lleva a cabo con posterioridad.

- C) La gran tendencia a la edematización del contenido orbitario (el antiguo edema simpático de *Sebel* y *Crawford* (1) (2)), así como a la supuración, pasando del edema a la celulitis, de ésta a la flemonización, y a la abscesificación, progresivamente.
- D) La particular disposición y abundancia en éste área de los sistemas vasculares, de drenaje de las venas faciales, de los senos, de los cornetes, y de la fosa ptérido-maxilar.

MATERIAL Y MÉTODO

Para la presente revisión, hemos estudiado los casos de Celulitis orbitaria ingresados en los Servicios de Oftalmología del H. Ramón y Cajal, de Madrid, y del H. N. S. de Covadonga de Oviedo, durante los años 1985, 1986, 1987 y 1988, analizando sus parámetros clínicos.

RESULTADOS

En relación con la patología que nos ocupa, y en cuanto al número de casos se han atendido los siguientes casos:

Casos de diagnóstico cierto	9 Casos
Casos afectos de exoftalmización transitoria monolateral y edematización orbitaria (diagnóstico incierto o dudoso)	7 Casos

A la vista del total de casos atendidos en las Unidades de Patología orbitaria durante el período considerado, un total de 83 pacientes, vemos que el índice de casos de Celulitis orbitaria infantil se cifra en el

11,20 % del total, con frecuencias anuales de 2,60 casos/año, índices estadísticos muy cercanos a los publicados por el Hospital General de Galicia (11,60 %) (3), y ligeramente inferiores a los de otros registros clásicos de Hospitales interesados en esta afección (Tabla I).

TABLA I. INDICE DE FRECUENCIA DE CELULITIS ORBITARIA INFANTIL EN RELACION AL TOTAL DE PACIENTES ATENDIDOS EN SECCIONES DE ORBITA

AUTOR	AÑO	PORCENTAJE
GROM	1950	13 %
BIRCH-HIRSCHFELD	1951	19 %
TORONTO Hospital	1967	19 %
DUKE - ELDER	1974	13 %
PÉREZ MOREIRAS	1986	11,6 %

En relación con las frecuencias anuales de casos, en pacientes menores de 15 años el Moorfields Eye Hospital de Londres lo estima en 3,70 casos/año, analizando la Incidencia de los últimos 13 años.

En los pacientes estudiados se realizó un estudio bacteriológico completo conjuntival, de Fosas nasales y rinofaringe, así como Hemocultivo y recuentos convencionales de serie Roja y Blanca. Fue llevada a cabo una exploración radiológica completa (proyecciones craneales de *Hirtz*, *Waters* y *Caldwell*), así como T.A.C. y Ecograffas A y B.

En la serie que comentamos, afortunadamente no se registró ningún caso de mortalidad, aunque existen estudios que cifran ésta entre el 3 y el 5 % del total de niños afectados (*Olga Litricin*) (4), datos lógicamente muy bajos en relación con los presentados en épocas anteriores al empleo de la antibioterapia (mortalidad global estimada del 20 %).

DISCUSIÓN

Las particularidades anatómo-clínicas reseñadas, sin duda condicionan la Fisiopatología del proceso celulítico, y aunque estadísticamente aparezca casi siempre la sinusitis, y más concretamente la etmoiditis como «primum movens» del proceso (en el 72 % de los casos para *Uthoff* y en el 60 % para *Grom*), hemos visto que puede originarse causada por otros fenómenos inflamatorios de vecindad que creemos deben ser sistemáticamente considerados e investigados (Tabla II).

TABLA 2. CAUSAS MAS FRECUENTES DE INFLAMACION ORBITARIA AGUDA EN NIÑOS

ETIOLOGIAS	AUTORES
Sinusitis	<i>Uthoff, Grom</i> (5)
Lesiones cutáneas vecinas	<i>Donald</i> (6)
Amigdalitis	<i>Magnus</i> (7)
Alveolitis primer molar	<i>Asherson</i> (8)
Sepsis hematogena	<i>Litricin</i> (4)

Aunque naturalmente no podemos dudar del interés terapéutico de identificar los posibles gérmenes causales de los procesos señalados, por desgracia los frotis y cultivos realizados son, en nuestra experiencia, de escaso valor debido a su elevada negatividad (para *Walters*, hasta en el 70 % de las investigaciones etiológicas realizadas). En el caso de análisis positivos, y resumiendo los hallazgos más frecuentes, la aparición, de mayor a menor incidencia sería la mostrada en la Tabla III.

Debe señalarse que, aunque autores como *Timothy* (10) establecen la conveniencia de buscar en el T.A.C. de órbita bolsas gaseosas supuestamente identificadoras de la presencia de gérmenes anaerobios, ésta nos parece una conclusión etiológica precoz de escaso valor, ya que, como bien señala *Sebel* (1) también podemos encontrarlos con estas imágenes ante afectación por enterobacteriáceas, como *Escherichia* o *Proteus*.

Aunque no deseamos entrar en descripciones semiológicas exhaustivas de la Celulitis orbitaria infantil, por ser de sobra conocidas y descritas, parece conveniente hacer algunas consideraciones en lo

TABLA 3. GERMENES CAUSALES MAS HABITUALES EN ORDEN DECRECIENTE DE FRECUENCIA

GERMENES AEROBIOS	GERMENES ANAEROBIOS
1. <i>Stafilococcus aureus</i>	1. <i>Clostridium perfringens</i>
2. <i>Streptococcus pyogenes</i>	2. <i>Bacteroides fragilis</i>
3. <i>Streptococcus pneumoniae</i>	3. <i>Streptococcus anaerobius</i>
4. <i>Haemophyllus influenzae</i>	
5. <i>Escherichia coli</i>	
6. <i>Klebsiella pneumoniae</i>	
7. <i>Proteus mirabilis</i>	
8. <i>Proteus vulgaris</i>	
9. <i>Pseudomona aeruginosa</i>	

tocante al Diagnóstico precoz y al Diagnóstico diferencial con otros procesos en los que éste se establezca. De los tres signos cardinales de la Celulitis orbitaria aguda del niño (Exoftalmos directo —inflamación de la zona— Leucocitosis), el primero de ellos —el exoftalmos— ha de ser siempre ostensible y llamativo, y

habitualmente con compromiso de la movilidad ocular (Figuras 1 y 2) debiendo, en caso contrario, pensarse en la existencia de una órbita edematosa reactiva a otros procesos de vecindad o de contenido (tenonitis, miositis) que no cursan habitualmente además, con fiebre alta ni tal grado de quebrantamiento general.

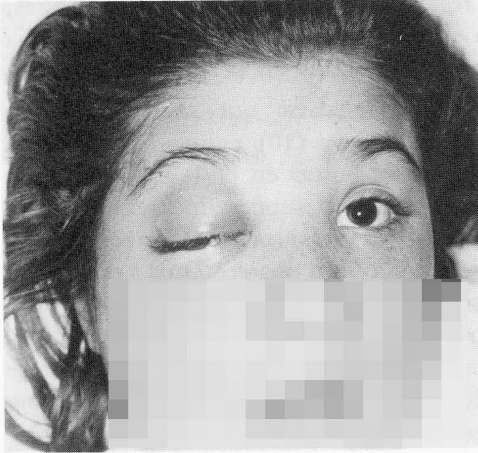

FIG. 1. Niña afectada de Celulitis orbitaria. Exoftalmos inflamatorio importante. Imposibilidad de apertura voluntaria del ojo

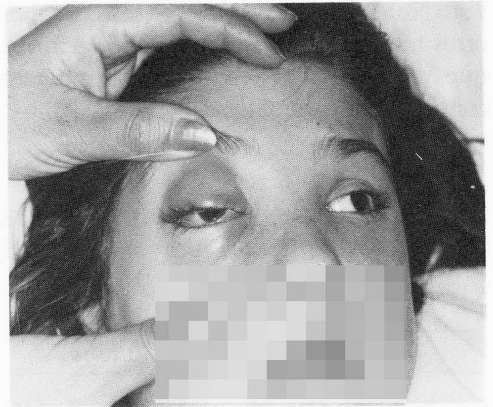

FIG. 2. Alteración de la movilización del ojo. Nótese cómo el ojo derecho es incapaz de seguir el movimiento combinado de levoversión (dirigir la mirada al lado izquierdo), entrando en divergencia secundaria

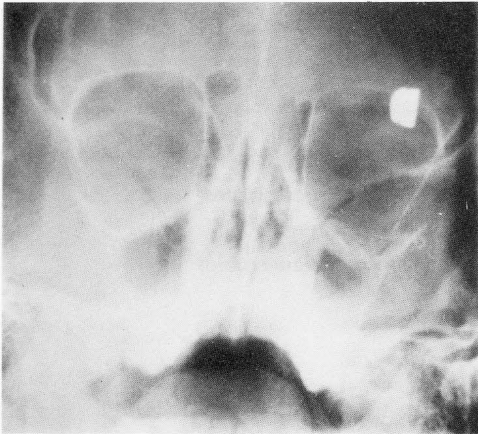


FIG. 3. Celulitis orbitaria lado derecho. Proyección radiológica pósterior de cráneo

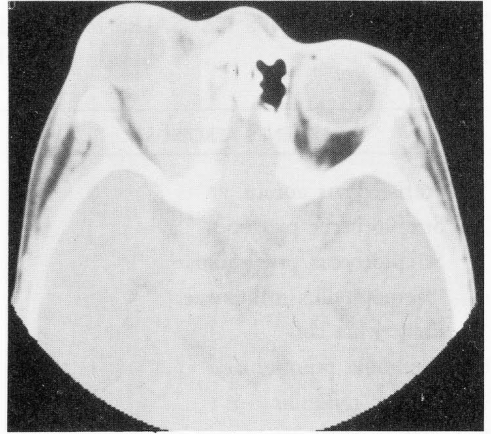


FIG. 4. T.A.C. Celulitis orbitaria infantil, lado derecho

La inflamación zonal ha de ser aparatosa, así como la leucocitosis, que en nuestra experiencia remontará los 11.000 Leucos., con más de 6 cayados en fórmula leucocitaria.

Aun con la semiología bien patente, debe pasarse a una triada exploratoria imprescindible: Radiografías craneales convencionales, (Figura 3), Tomografía Axial Computarizada si fuera posible (Figura 4), y Ecografías A y B. Parece innecesario recordar que en los lactantes conviene buscar radiológicamente la afectación etmoidal (proyección de *Hirtz*), ya que el Etmoides neumatiza habitualmente antes del año de vida. Entre los 2 y los 10 años, el estado del seno maxilar (proyección de *Waters*), y después de los 10 años, preferentemente el del seno frontal (proyección de *Caldwell*). El T.A.C. es útil en el Diagnóstico diferencial, mostrando abscesos, miositis, e incluso tenonitis, si registramos la presencia del anillo de *Bernardino* a nivel del globo ocular. La Ecografía, en modalidades A y B, contri-

buye casi siempre a afianzar los Diagnósticos proporcionados por el T.A.C.

Si bien el Pronóstico de la Celulitis orbitaria del niño es poco preocupante cuando hemos realizado un diagnóstico correcto y una antibioterapia precoz y adecuada, etiológica y suficientemente dosificada, no deja de presentar problemas cuando se carece de información a partir de frotis y cultivos microbiológicos. En la Tabla IV exponemos algunas indicaciones útiles para el tratamiento.

En caso de que se desconozca inicialmente la etiología de la Celulitis, creemos aconsejable el empleo de una combinación antibiótica inicial de suficiente espectro, como puede ser la Ampicilina - Gentamicina o la Ampicilina - Cefalexina.

En cuanto al tratamiento quirúrgico, creemos que la orbitotomía debe llevarse a cabo siempre que exista cierto grado de evidencia clínica y/o radiológica de la existencia o formación de un absceso intraorbitario.

TABLA 4. ANTIBIOTICO DE ELECCION Y ALTERNATIVO SEGUN EL GERMEN RESPONSABLE DEL CUADRO

AGENTE PATOGENO	1.º ANTIBIOTICO	2.º ANTIBIOTICO
Stafilococcus aureus (penicilina +)	Cloxacilina	Vancomicina
Stafilococcus aureus (penicilina —)	Penicilinas V y G	Cefalexina
Streptococcus pyogenes	Penicilinas V y G	Eritromicina
Haemophyllus influenzae	Cloranfenicol-Ampicilina	Cefalosporina
Escherichia coli	Gentamicina	Cefalosporina
Klebsiella pneumoniae	Cefalosporina	Cloramfenicol
Proteus mirabilis	Ampicilina	Cefalosporina
Proteus vulgaris	Gentamicina	Cloramfenicol
Pseudomona aeruginosa	Gentamicina-Ticarcilina	Cefalosporina
Clostridium perfringens	Penicilinas V y G	Metronidazol
Bacteroides fragilis	Metronidazol	Cefoxitina
Streptococcus anaerobios	Penicilinas V y G	Eritromicina

BIBLIOGRAFIA

1. SEBEL, D.; TOBIAS, B.; SELLARS, S. L.; FORDER, A.: *Gas in the orbit associated with orbital cellulitis and paranasal sinusitis*. Brit. Jour. Ophthal. 1973, 57: 133-137.
2. CRAWFORD, J. S.; MORIN DONALD, D.: *The eye in childhood*. Edit. Grune and Stratton N.Y. 1983.
3. PÉREZ MOREIRAS, J. V.: *Patología orbitaria*. LXII ponencia Sociedad española de Oftalmología 1986.
4. LITRICIN, O.; BLAGOJEVIC, M.: *Flemón de órbita*. Annal D'Occulistique 1962; 195: 59-64.
5. MARÍN ENCISO: *Celulitis y sinusitis*. Archivos Soc. Oftalmológica Hispanoamericana. 1950; pp. 25-29.
6. BERGIN DONALD, J.; WRIGHT, J. E.: *Orbital cellulitis*. Brit. Jour. Ophthal. 1986; 70: 174-178.
7. MAGNUS, J. A.: *Celulitis orbitaria en lactantes*. Brit. Jour. Ophthal. 1944; 27: 81-92.
8. ASHERSON: Citado por MAGNUS.
9. WALTERS, E.; WALLAR, H.; HILER, D.; MICHAELS, R.: *Acute orbital cellulitis*. Arch. Ophthal. 1976; 94: 785-788.
10. TIMOTHY, P.; FLOOD & BRANDE, L. S.; TAMPOL, S. M.: *Bacterial population in orbital pathology*. Brit. Jour. Ophthal 1982; 66: 203-208.

Petición de Separatas:

Dr. J. JUNCEDA MORENO
C/ Marqués de Pidal, 10-2.º
33004 OVIEDO