

## REUNIÓN DE PRIMAVERA DE LA SCCALP

### Charla con Expertos: Actualización en patologías pediátricas

#### Hidronefrosis: manejo prenatal y postnatal

M.E. MOLINA VÁZQUEZ, A. SÁNCHEZ ABUÍN, R. AGUILAR CUESTA

*Servicio de Cirugía Pediátrica. Hospital Clínico Universitario de Valladolid. Valladolid.*

#### DEFINICIÓN E INCIDENCIA

La hidronefrosis, por definición, es un concepto descriptivo que consiste en la dilatación del tracto urinario sin por ello tener una naturaleza patológica. Sin embargo, la visualización del uréter (> 7 mm) y la dilatación calicial suelen tener carácter patológico. Aparece entre el 1 y 5% de todos los embarazos y en un 20-40% es bilateral.

#### CLASIFICACIÓN

La hidronefrosis se clasifica de dos maneras según las características prenatales, ambas con carácter pronóstico.

- Según el diámetro antero-posterior (Asociación Española de Pediatría) (Tabla I).
- Según su morfología (Sociedad Americana de Urología Fetal) (Tabla II).

#### ETIOLOGÍA

En el 63% de los casos no tiene carácter patológico, siendo una dilatación transitoria o fisiológica, precisando únicamente controles seriados hasta su diagnóstico o resolución. Las causas más frecuentes de hidronefrosis patológica son el reflujo vesicoureteral y la estenosis de la unión pieloureteral. Otras causas menos frecuentes se muestran en la Tabla III.

#### Reflujo vesicoureteral (RVU)

Consiste en el paso retrógrado de la orina desde la vejiga hacia el uréter y pelvis del lado refluyente, ya sea duran-

**TABLA I.** CLASIFICACIÓN DE LA HIDRONEFROSIS SEGÚN EL DIÁMETRO ANTERO-POSTERIOR (ASOCIACIÓN ESPAÑOLA DE PEDIATRÍA).

	APD 2° TM (antes sem 33)	APD 3° TM (después sem 33)
Fisiológica	< 4 mm	< 7 mm
Leve	4-14 mm	7-14 mm
Moderada-severa	> 15 mm	> 15 mm

**TABLA II.** CLASIFICACIÓN DE LA HIDRONEFROSIS SEGÚN SU MORFOLOGÍA (SOCIEDAD AMERICANA DE UROLOGÍA FETAL).

Grado	Pelvis Cálices	Parénquima
0	Normal	Normal
1	Leve dilatación pelvis	Normal
2	Moderada dilatación pelvis Algunos cálices	Normal
3	Pelvis dilatada Todos cálices	Normal
4	Pelvis dilatada Todos cálices	Adelgazamiento parénquima

te la fase activa de la micción o durante la fase pasiva de llenado. Aparece en el 1% de los recién nacidos.

Puede ser primario o secundario; el primario es debido a una implantación anómala más proximal del uréter que provoca un trayecto intramural corto y con ello un sistema antirreflujo fisiológico defectuoso (Fig. 1).

Este tipo de reflujo tiende a resolverse con el crecimiento de la vejiga. El reflujo secundario se debe a presiones intravesicales altas causadas por disfunción vesical o válvulas

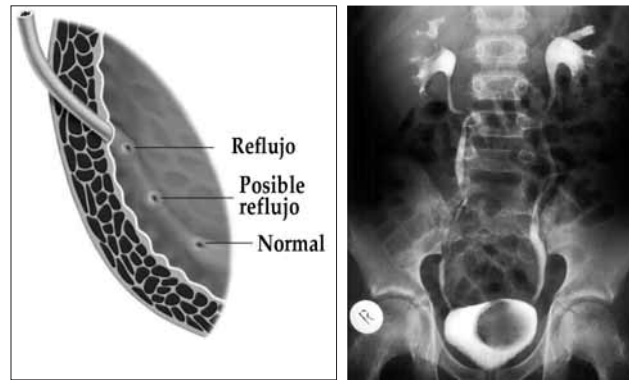
© 2012 Sociedad de Pediatría de Asturias, Cantabria, Castilla y León  
 Éste es un artículo de acceso abierto distribuido bajo los términos de la licencia Reconocimiento-No Comercial de Creative Commons (<http://creativecommons.org/licenses/by-nc/2.5/es/>), la cual permite su uso, distribución y reproducción por cualquier medio para fines no comerciales, siempre que se cite el trabajo original.

**TABLA III. ETIOLOGÍA DE LA HIDRONEFROSIS.**

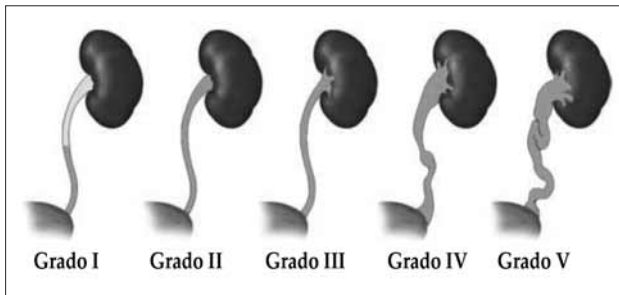
- Obstrucción unión pieloureteral
- Reflujo vesicoureteral
- Obstrucción ureterovesical (megauréter)
- Válvulas uretra posterior

Otras causas:

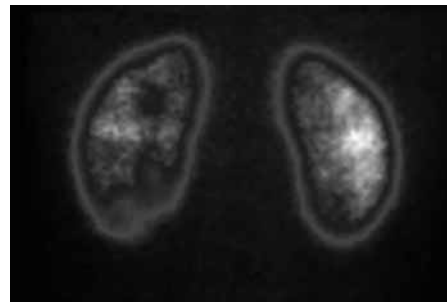
- Ureter ectópico
- Ureterocele
- S. Prune Belly
- Duplicidad sistema colector
- Otras patologías de la uretra
- Riñón displásico multiquistico



**Figura 1. Implantación anómala del uréter y CUMS.**



**Figura 2. Grados de RVU.**



**Figura 3. DMSA con cicatrices.**

de uretra posterior que supera la capacidad del mecanismo antirreflujo natural aunque este no sea defectuoso. Este último no se resolverá hasta que ceda la causa que lo provoca.

El RVU se clasifica en grados según el alcance retrógrado de la orina y según la dilatación secundaria que provoca (Fig. 2).

Esta clasificación además tiene carácter pronóstico, de forma que a mayor grado de reflujo, menor probabilidad de resolución y más tardía.

Los sistemas refluventes asocian riñones defectuosos de base en mayor o menor grado, además las infecciones secundarias al RVU pueden provocar un daño renal añadido, por lo que el objetivo del diagnóstico y del tratamiento es identificar y describir el tipo de reflujo y su pronóstico y evitar las infecciones de orina (ITU) secundarias.

Las técnicas diagnósticas utilizadas para valorar específicamente el reflujo son; la sonocistografía con galactosa, la gammagrafía y la cistouretrografía miccional seriada (CUMS), esta última la más utilizada por su definición anatómica (Fig. 1).

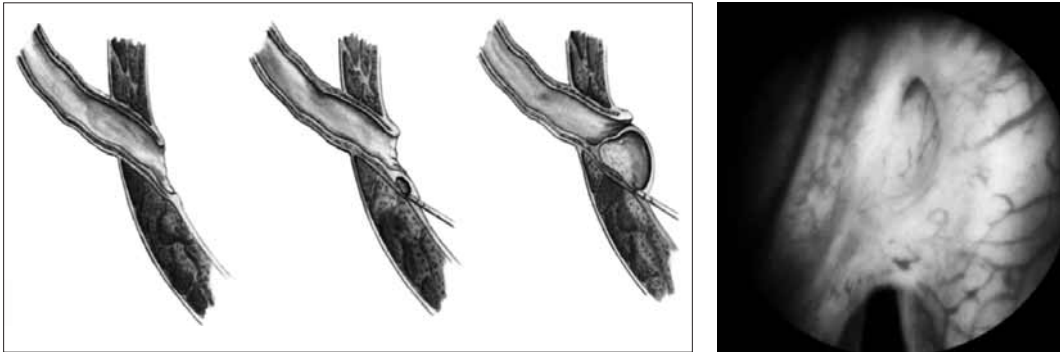
Además, se utilizan para el seguimiento la ecografía para valorar el grado de dilatación y la gammagrafía renal

(DMSA) para objetivar la aparición de nuevas cicatrices (Fig. 3).

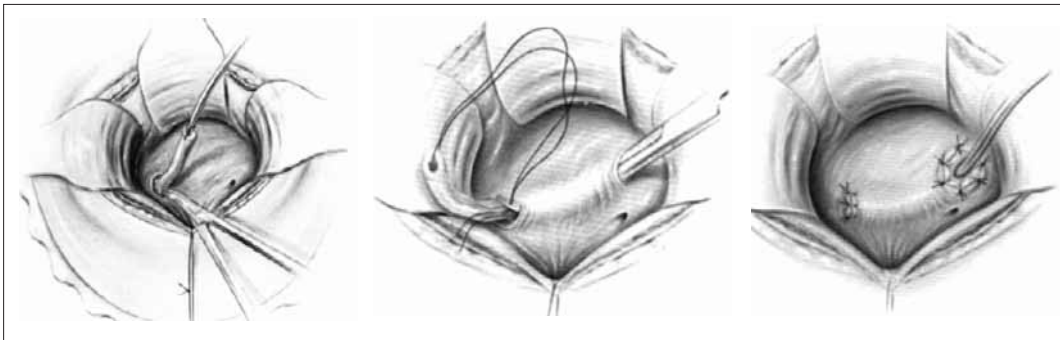
Las opciones terapéuticas por orden de invasividad incluyen: observación, profilaxis antibiótica, cistoscopia con punción y reimplante ureterovesical abierto. La probabilidad de resolución mediante cistoscopia y punción es dependiente del grado de reflujo; aproximadamente el 70-90% para grados I-III y de 50-72% grado V, aumentando esta probabilidad con el número de punciones (Figs. 4 y 5).

No hay un protocolo terapéutico establecido por consenso y existen numerosas guías. En términos generales, y tras descartar una micción disfuncional si se sospecha, un paciente recién nacido o lactante con RVU mayor de III comenzaría con profilaxis antibiótica a la espera de resolución, no siendo necesaria profilaxis alguna en RVU grado I y II.

Si el paciente presenta ITU, aparecen cicatrices renales o efectos secundarios de la medicación, se pasará a un nivel terapéutico superior, siempre explicando a los padres todas las opciones posibles ya que estos tienen un importante papel en la decisión terapéutica. Muchos de ellos optarán por una cirugía mínimamente invasiva (cistoscopia) más precoz en grados severos en vez de años de profilaxis y seguimiento.



**Figura 4.** Punción endoscópica.



**Figura 5.** Reimplante vesical (Cohen).

Se optará preferentemente por una opción quirúrgica como primera opción en pacientes con RVU grado V mayores de 6 años o con cicatrices.

#### **Estenosis de la unión pieloureteral (EPU)**

Sucede en uno de cada 500 embarazos y es la causa obstructiva de hidronefrosis más frecuente.

La EPU puede ser debida a un segmento estenótico o disfuncional del uréter (obstrucción intrínseca) o por una compresión externa por bandas fibróticas o un vaso polar (extrínseca).

Hemos de diferenciar bien entre un sistema obstruido, que provoca daño renal, y uno dilatado pero funcionalmente normal que no lesiona el parénquima renal para poder determinar la necesidad de tratamiento, que en el caso de la EPU es quirúrgico. Para ello es necesario confirmar la hidronefrosis con una ecografía a la semana de vida y realizar al mes un renograma diurético MAG-3 (mercaptoacetiltriglicina). Este trazador, al ser secretado por las células tubulares, es necesario que estas funcionen, por lo que nos aportará una imagen de la función celular diferencial entre los dos riñones (Uptake) y una vez pase a los túbulos y sistema colector podremos valorar la eliminación del trazador por el sistema una vez administrado un diurético. Un Uptake con una diferencia mayor del 20% entre ambos riñones indica sufrimiento renal y en la segunda fase, si el tiempo de eli-

minación de la mitad del trazador una vez administrado el diurético es mayor de 20 minutos, se consideraría un sistema "obstruido"; no obstante, la morfología de la curva es también importante, ya que ciertos sistemas dilatados tardan más en eliminar, presentando una curva en campana y no en meseta como correspondería a un sistema obstruido (Fig. 6).

El caso clínico habitual sería un paciente con dilatación ecográfica y enlentecimiento de las pruebas dinámicas. La indicación quirúrgica vendrá determinada por lo siguiente (Tabla IV y Fig. 7).

El tratamiento quirúrgico consiste en la resección del segmento estenótico y anastomosis término-terminal del uréter; la pieloplastia (Fig. 8).

#### **Megauréter**

Consiste, como su propio nombre indica, en la dilatación del uréter, considerándose un uréter dilatado si este es mayor de 7 mm.

Se clasifica según su etiología en:

- Refluyente (el más frecuente por RVU).
- Obstructivo.
- Refluyente y obstructivo.
- No refluyente ni obstructivo (funcional).

El protocolo diagnóstico terapéutico se basa en clasificarlo según su etiología para aplicar el tratamiento corres-

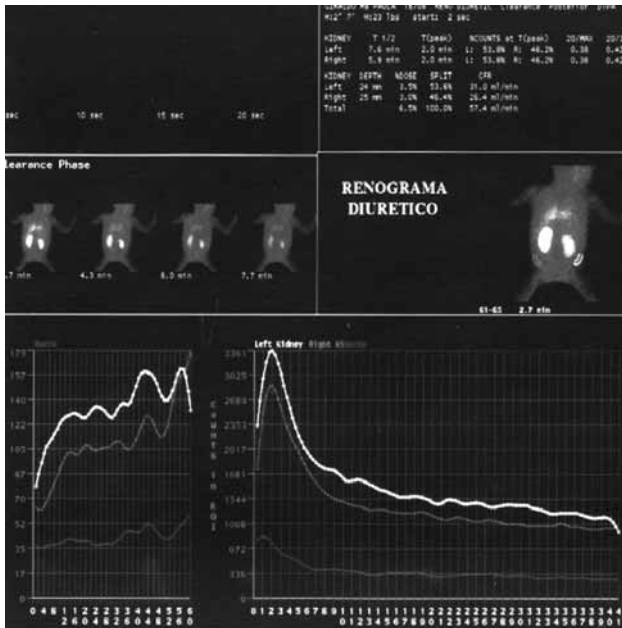


Figura 6. MAG-3. 1ª fase: Función renal. Captación cortical (uptake) Máx dif 60:40. 2ª fase: Curva de lavado. > 20 min: obstrucción

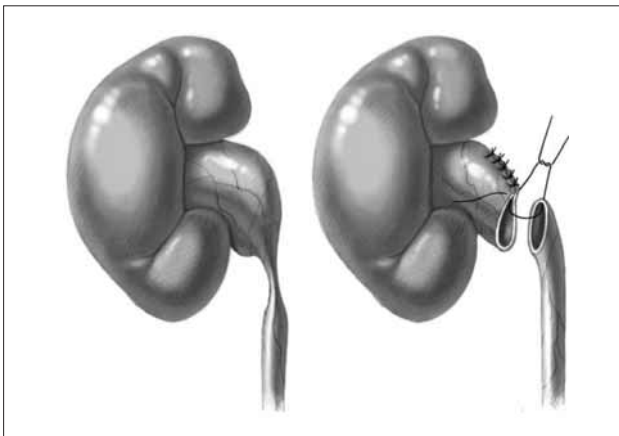


Figura 8. Pieloplastia de Anderson-Hynes.

pondiente (Fig. 9). Un megauréter refluyente seguirá el protocolo terapéutico del reflujo vesicoureteral, el funcional precisará simple seguimiento y observación y el obstructivo, en cualquiera de sus formas precisará resección de la estenosis y reimplante vesical o dilatación con balón (dependiendo de los centros) (Fig. 5).

### Ureterocele

Es una malformación estructural que consiste en la dilatación terminal del uréter en su desembocadura. El tamaño

TABLA IV. INDICACIONES QUIRÚRGICAS DE LA EPU.

- Síntomas (niños mayores; ITU, dolor, cálculos)
- Función renal alterada de base (< 40%)
- Empeoramiento de la función renal > 10%. En las pruebas dinámicas empeoramiento ecográfico
- Hidronefrosis masiva (> 50 mm)

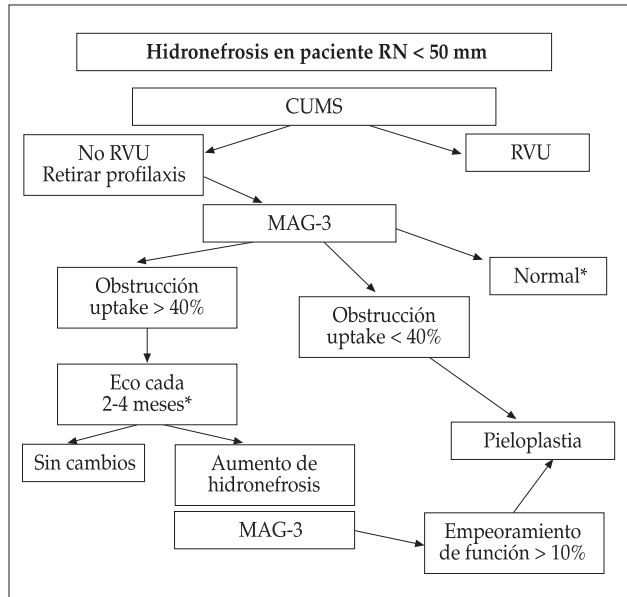


Figura 7. Protocolo terapéutico de la EPU.

y la localización del ureterocele determinará si es intravesical o extravesical (cecoureterocele; causa más frecuente de obstrucción vesical en niñas RN). En un 80% de los casos está asociado a duplicidad ureteral, perteneciendo el ureterocele al polo superior, que suele tener cierto grado de displasia.

El diagnóstico puede ser un hallazgo casual o realizarse en el contexto de una ITU, en el estudio de una hidronefrosis o por provocar síntomas inespecíficos (falta de ganancia ponderal).

La valoración inicial se realiza con ecografía, hemos de descartar reflujo asociado en dicho riñón o en el contralateral con una CUMS y valorar si el ureterocele tiene o no carácter obstructivo (MAG-3).

Una vez caracterizada la anatomía e implicación patológica, el tratamiento es individualizado; no obstante, se tiende a tratar en todos los casos. Las posibilidades de tratamiento son: punción mediante cistoscopia, reimplante transvesical de dicho uréter o nefrectomía si el polo renal asociado no es funcional.

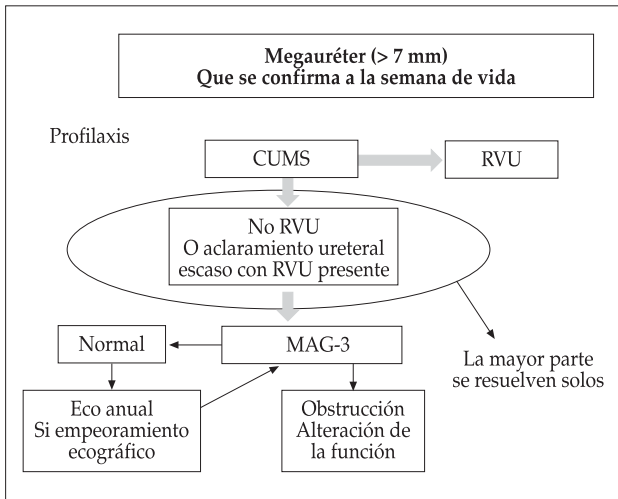


Figura 9. Protocolo megauréter.

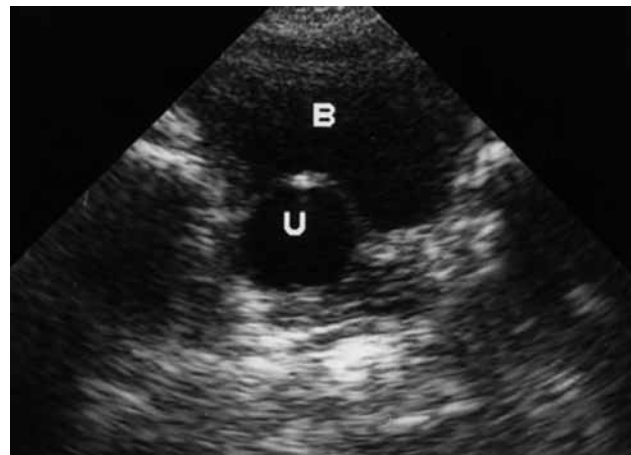
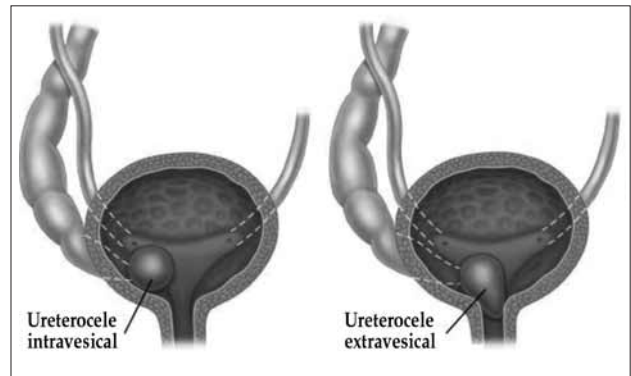


Figura 10. Ureterocele intra y extravésical (cecoureterocele).

**Uréter ectópico**

Consiste en la inserción de la desembocadura ureteral caudal a su inserción habitual, pudiendo incluso llegar a desembocar desde la vejiga hasta la vagina en niñas o vesícula seminal en varones (Fig. 11). Suele asociarse a duplicidad y en concreto al uréter correspondiente al polo superior.

Al desembocar en muchos casos por debajo del esfínter (infraesfinteriano) puede provocar incontinencia de unas características muy concretas; manchado escaso, asintomático y continuo en todas las horas del día.

El riñón asociado suele ser más displásico cuanto más distal es la ectopia.

El diagnóstico incluye el estudio detallado de malformaciones asociadas, obstrucción, función renal ipsilateral y

de la anatomía, por lo que será necesario realizar una CUMS y renograma diurético siendo incluso necesaria, en ocasiones, la uroresonancia magnética o la realización de una cistoscopia diagnóstica.

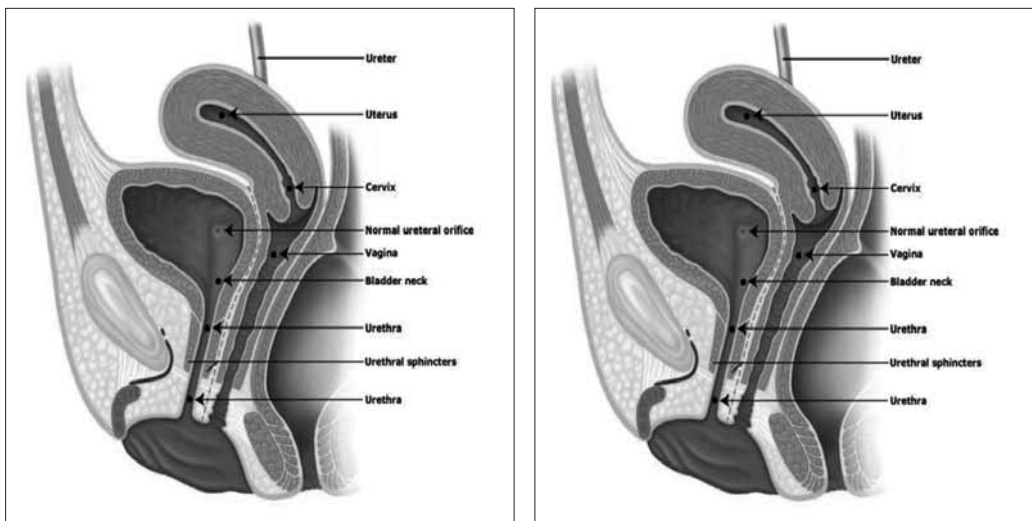


Figura 11. Uréter ectópico.

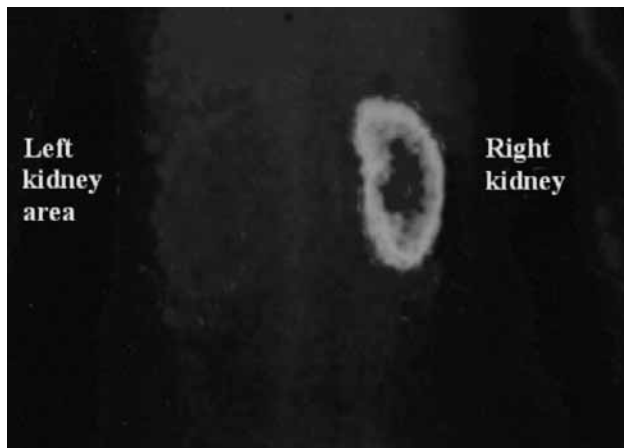


Figura 12. DMSA riñón izquierdo multiquistico.

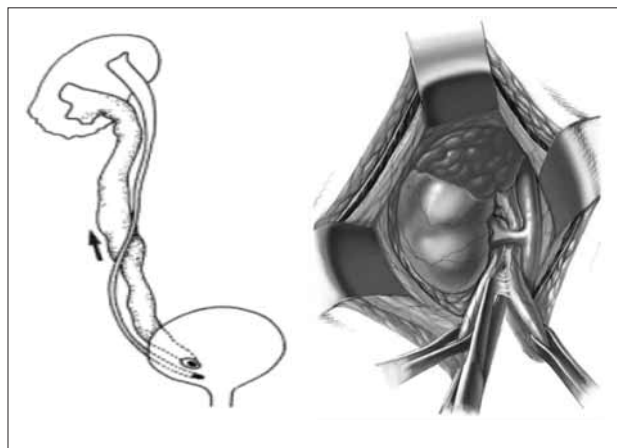


Figura 13. Duplicidad pieloureteral.

La mayoría de las veces el tratamiento implica la retirada del hemirriñón asociado por ausencia de función. Otras veces, si dicho parénquima es funcional, será necesario reimplantar el uréter.

### Riñón multiquistico

Ocurre en uno de cada 3.000 recién nacidos. No forma parte de la patología urológica estructural sino del grupo de enfermedades quísticas del riñón, pero es importante conocerla ya que en ocasiones se confunde con la hidronefrosis severa y es necesario incluirla en el diagnóstico diferencial.

Se trata de la sustitución del parénquima renal por masa quística de tejido conectivo sin función. Esta ausencia de tejido renal hace que en los estudios gammagráficos la función renal sea < 10%.

El tejido quístico tiende a involucionar hasta desaparecer y existe controversia respecto a la posibilidad de asociarse a tumor de Wilms.

El diagnóstico es sencillo, la ecografía muestra múltiples quistes sin parénquima y el DMSA ausencia de función de dicho riñón (Fig. 12).

No existe consenso respecto al tratamiento; una opción es vigilarlo hasta su involución completa y otra retirarlo como medida preventiva del tumor de Wilms (nefrectomía).

### Duplicidad pieloureteral

Es una alteración anatómica en la que uno o ambos riñones tienen 2 sistemas de drenaje hacia la vejiga (2 pelvis+2 uréteres) y por lo tanto con dos orificios de desembocadura a nivel vesical.

Puede ser asintomática o asociar cualquiera de las malformaciones urológicas descritas, con localizaciones prefe-

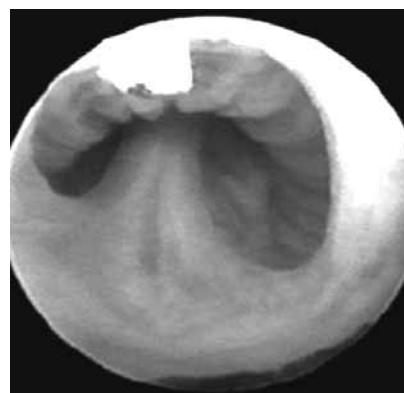

Figura 14. Válvulas de uretra posterior tipo I.

rentes en uno u otro polo renal, con los problemas derivados de éstas.

El polo superior se asocia con más frecuencia a: uréter ectópico, riñón displásico y ureterocele, el polo inferior asocia RVU preferentemente.

### Válvulas de uretra posterior (VUP)

Se trata de unas valvas obstructivas a nivel de la uretra posterior de los recién nacidos varones que impide el flujo anterógrado de la orina y por tanto el vaciado vesical. Aparece en 1/5.000 recién nacidos y puede llevar a insuficiencia renal en un 20% de los casos.

La morfología es variable, habiéndose descrito 3 tipos (Young):

- Tipo 1 (95%): hipertrofia de crestas uretrales. (Fig. 14)
- Tipo 2: no obstructivas. Pliegues mucosos.
- Tipo 3 (5-10%): anulares. Otro origen.

El bloqueo de la uretra por las válvulas provoca un aumento de presión proximal y una hipertrofia del detru-

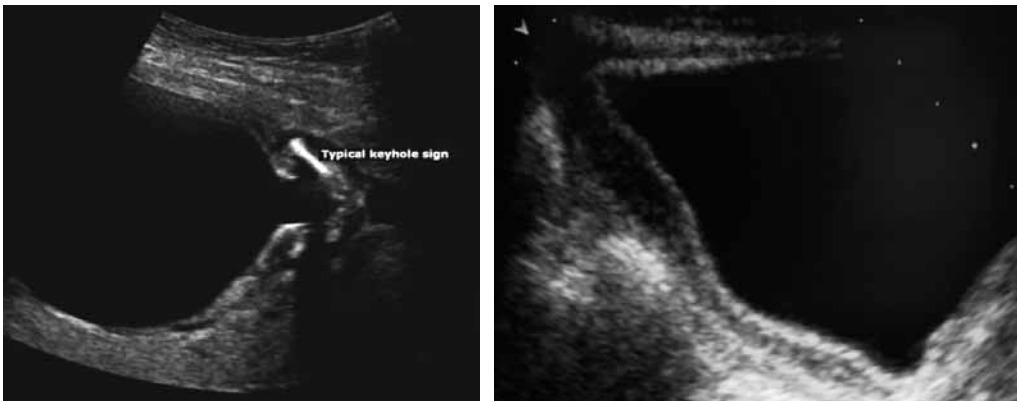


Figura 15. Ecografía en VUP.

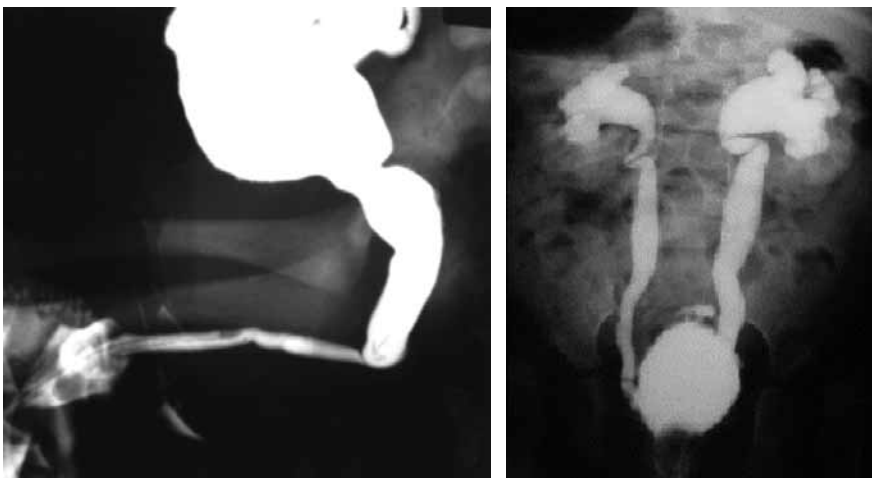


Figura 16. CUMS en VUP.

sor, resultante del esfuerzo que tiene que realizar para vencer la obstrucción (vejiga de lucha). Este exceso de presiones provoca flujo retrógrado: RVU. Finalmente, la vejiga se dilata debido al exceso de presión y a que el músculo no puede más. Por esto y por el RVU, ambos sistemas pieloureterales se dilatan y dañan el parénquima renal. Según la severidad y momento de aparición, el daño renal puede provocar insuficiencia renal con oliguria, oligohidramnios y la consecuente hipoplasia pulmonar. Hay que señalar que en ocasiones el RVU sólo sucede en uno de ellos como mecanismo de protección hacia el otro (fenómeno *pop-off*).

La clínica depende de su gravedad, de forma que pueden ser asintomáticas y debutar en la edad adulta como aparecer como una masa palpable en un recién nacido (vejiga) o incluso diagnosticarse intraútero con ureterohidronefrosis, insuficiencia renal bilateral, hipoplasia pulmonar y muerte.

El diagnóstico es ecográfico y tanto en la ecografía prenatal como postnatal se objetiva:

- Vejiga y uretra proximal dilatadas (imagen en cerradura: *keyhole*).
- Pared vesical engrosada.
- Ureterohidronefrosis bilateral.
- Varón.
- +/- Parénquima renal dañado (ecogenicidad...).
- +/- Oligohidramnios.

Es importante conocer la función renal del RN (las primeras 48 h la creatinina del RN refleja la materna, aunque si es > 0,6 es un dato de mal pronóstico).

Otras pruebas diagnósticas a realizar serán la CUMS 24-48/horas que valorará la anatomía del defecto y la presencia de RVU (Fig. 16).

Realizaremos un DMSA al mes de vida para valorar la función renal relativa.

El manejo en el recién nacido dependerá de la madurez pulmonar y del material disponible para el tratamiento cistoscópico precoz. Es posible que a pesar de un tratamiento cistoscópico adecuado, no mejore la función renal de forma adecuada, ya que la hipertrofia del detrusor atra-

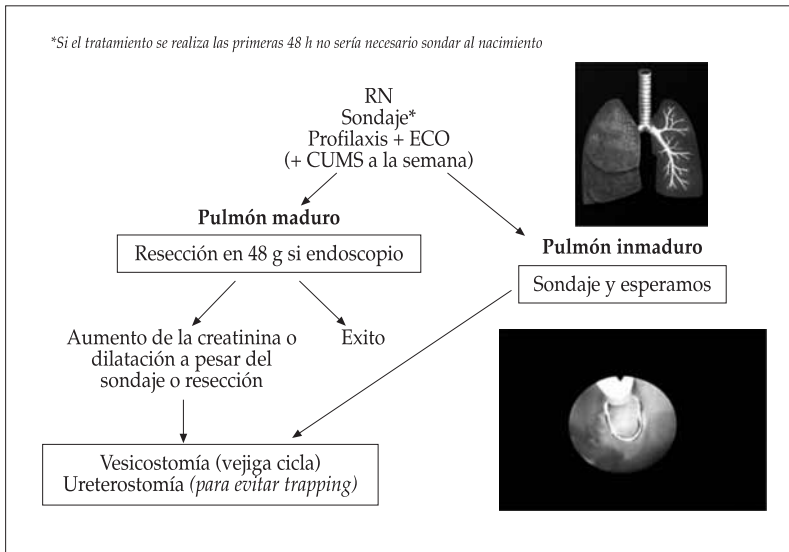


Figura 17. Manejo del RN con VUP.

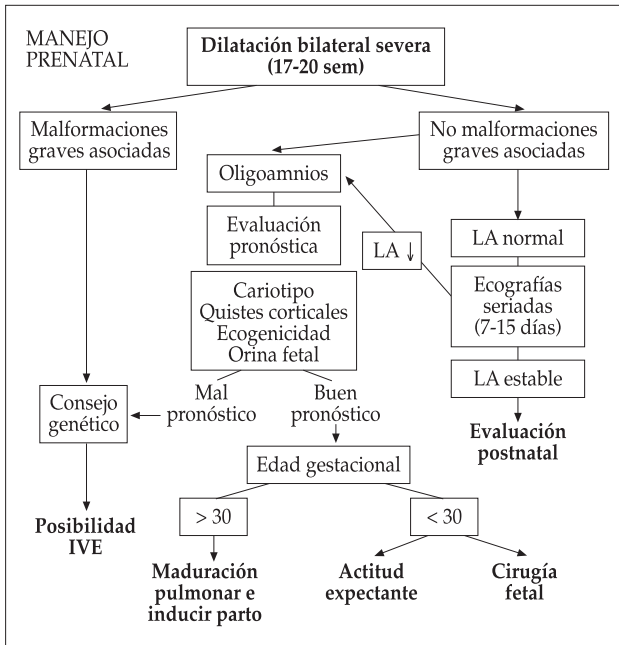


Figura 18. Protocolo de manejo prenatal en hidronefrosis bilateral severa.

pa los uréteres en su desembocadura (*trapping*) y no son capaces de eliminar orina, en este caso es necesario derivarlos (ureterostomía bilateral) (Fig. 17).

La intervención *in-utero* en las VUP y en hidronefrosis severa bilateral consiste en realizar antes de las 30 semanas un *shunt* vesicoamniótico o cistoscopia fetal. Se ha visto que aunque presenta la misma incidencia de insuficiencia renal que los pacientes no intervenidos, conlleva una mejoría en la función pulmonar y también en la cantidad de líquido amniótico.

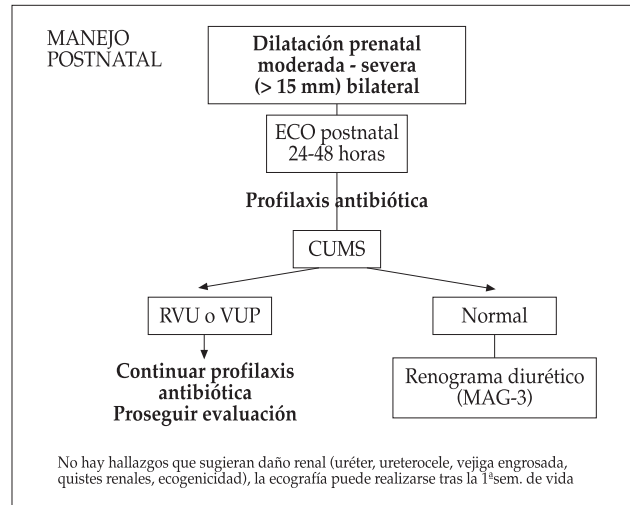


Figura 19. Protocolo diagnóstico de hidronefrosis bilateral

### ¿Cuándo se realiza?

- Si el diagnóstico es definido y el oligoamnios progresivo (mejor precoz < semanas 20 y oligoamnios brusco).
- Si el defecto es aislado: cariotipo normal, ecografía detallada normal, genitales normales.
- Ausencia daño irreversible: ausencia de hiperecogenicidad, ausencia quistes corticales.

### MANEJO POSTNATAL DE LA HIDRONEFROSIS

En resumen, nos preocuparán fundamentalmente los pacientes con hidronefrosis severa, aquellos con hidrone-



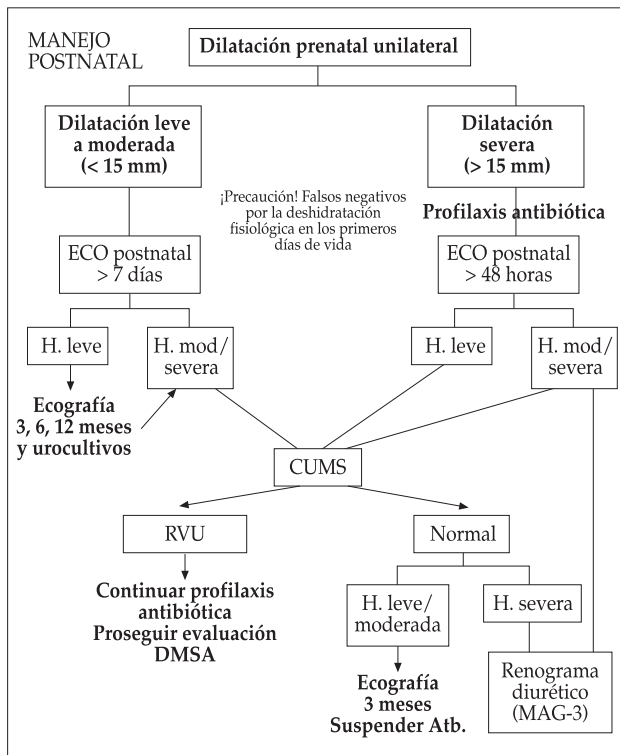


Figura 20. Protocolo diagnóstico de hidronefrosis unilateral.

frosis bilateral y la hidronefrosis unilateral en el paciente monorreno. El resto de pacientes con hidronefrosis unilateral o bilateral leve se estudiarán de forma ambulatoria con ecografía y CUMS a la semana de vida y según los resultados se añadirán otros estudios (Figs. 7 y 9).

El manejo postnatal que se resume en las siguientes tablas se basará en el diagnóstico precoz de pacientes de riesgo (Figs. 19 y 20).

Si el diámetro antero-posterior de la pelvis en cualquiera de los casos es  $> 9$  mm se pautará profilaxis antibiótica hasta completar las pruebas de imagen.

Precisarán ingreso en RN los pacientes con:

- Afectación bilateral o riñón único severa ( $\geq 15$  mm o uréter)
  - ECO 24 h, descartar obstrucción.
  - Control de diuresis
  - Vigilar función pulmonar (antecedente oligoamnios)
  - Amoxicilina profiláctica.
- Afectación unilateral severa ( $\geq 15$  mm) con datos de afectación renal (uréter dilatado, ureterocele, vejiga engrosada, quistes renales, aumento de ecogenicidad renal)
  - ECO 48 h.
  - Amoxicilina profiláctica.

## BIBLIOGRAFÍA

1. Corteville JE, Gray DL, Crane JP. Congenital hydronephrosis: Correlation of fetal ultrasonographic findings with infant outcome. *Am J Obstet Gynecol.* 1991; 165: 384-388.
2. Baskin LS. Postnatal management of antenatal hydronephrosis. *Up To Date* 2012. (En prensa)
3. Lee RS, Cendron M, Kinnamon DD, Nguyen HT. Antenatal hydronephrosis as a predictor of postnatal outcome: a meta-analysis. *Pediatrics.* 2006; 118(2): 586-93.
4. Mc Lorie G, T Herrin J. Management of vesicoureteral reflux. *Up To Date.* 2012. (En prensa)
5. Herndon CDA, Ferrer FA, Freedman A, McKenna PH. Consensus on the prenatal management of antenatally detected urological abnormalities. *J Urol.* 2000; 164: 1052-1056.
6. Minevich E, Sheldon CA. Urinary tract infection and vesicoureteral reflux. En: *Ashcraft Pediatric Surgery.* 5ª Ed. 2011.
7. Ulman I, Jayanthi V, Koff SA. The long term follow up of newborns with severe unilateral hydronephrosis initially treated nonoperatively. *J Urol.* 2000; 164: 1101-1105.
8. Baskin LS. Case No. 4. Newborn with prenatal hydronephrosis: what further studies are necessary? *Tech Urol.* 1999; 5(2): 121-122.
9. Mingin GC, Nguyen HT, Baskin LS, Harlan S. Abnormal dimercapto-succinic acid scans predict an increased risk of breakthrough infection in children with vesicoureteral reflux. *J Urol.* 2004; 172(3): 1075-7.
10. Scarpa AA, Del Rossi C, Casolari E, Gatti C, Scarpa AG. Endoscopic treatment of vesicoureteric reflux in paediatric patient: results of a long-term study. *Acta Biomed.* 2011; 82(2): 137-45.
11. Gordon I, Piepsz A, Sixt R. Guidelines for standard and diuretic renogram in children.; *Auspices of Paediatric Committee of European Association of Nuclear Medicine.* *Eur J Nucl Med Mol Imaging.* 2011; 38(6): 1175-88.
12. Gordon I. Diuretic renography in infants with prenatal unilateral hydronephrosis: an explanation for the controversy about poor drainage. *BJU Int.* 2001; 87(6): 551-5.
13. Baskin LS, Zderic SA, Snyder HM, Duckett JW. Primary dilated megaureter: long-term followup. *J Urol.* 1994; 152(2 Pt 2): 618-21.
14. Pohl HG. Recent advances in the management of ureteroceles in infants and children: why less may be more. *Curr Opin Urol.* 2011; 21(4): 322-7.
15. Adorasio O, Elia A, Landi L, Taverna M, Malvasio V, Danti AD. Effectiveness of primary endoscopic incision in treatment of ectopic ureterocele associated with duplex system. *Urology.* 2011; 77(1): 191-4.
16. Arena S, Magno C, Montalto AS, Russo T, Mami C, Baldari S, Romeo C, Arena F. Long-term follow-up of neonatally diagnosed primary megaureter: Rate and predictors of spontaneous resolution. *Scand J Urol Nephrol.* 2012 Mar 8. (En prensa)
17. Hodges SJ, Werle D, McLorie G, Atala A. Megaureter. *ScientificWorld Journal.* 2010; 10: 603-12.
18. Freedman AL, Johnson MP, González R. Fetal therapy for obstructive uropathy: past, present...future? *Pediatr Nephrol.* 2000; 14: 167-176.
19. Clark TJ, Martin WL, Divakaran TG, Whittle MJ, Kilby MD, Khan KS. Prenatal bladder drainage in the management of fetal lower urinary tract obstruction: A systematic review and meta-analysis. *Obstet Gynecol.* 2003; 102: 367-82.
20. Morris RK, Khan KS, Kilby MD. Vesicoamniotic shunting for fetal lower urinary tract obstruction: an overview. *Arch Dis Child Fetal Neonatal.* 2007; 92: F166-F168.