

## Original

---

### Anomalías congénitas cervicales

L. FERNÁNDEZ GARCÍA, V. ÁLVAREZ MUÑOZ, A. GÓMEZ FARPÓN, C. PÉREZ COSTOYA

*Servicio de Cirugía Pediátrica. Hospital Universitario Central de Asturias. Oviedo.*

#### RESUMEN

Las anomalías cervicales congénitas son un grupo heterogéneo de enfermedades que pueden presentarse desde el nacimiento hasta la edad adulta.

Para lograr un manejo óptimo de este tipo de lesiones y así evitar posibles complicaciones derivadas de las mismas es de suma importancia que tanto pediatras como cirujanos pediátricos conozcan el origen embriológico, así como las principales manifestaciones clínicas de cada una de las distintas entidades patológicas que pueden presentarse en localización cervical.

Para realizar un correcto diagnóstico diferencial de este conjunto de malformaciones habitualmente es necesaria la realización de estudios de imagen complementarios, estos nos ayudarán a tipificar la lesión y a conocer las relaciones anatómicas más importantes de la misma de cara a diseñar una adecuada estrategia terapéutica que, en la mayoría de las ocasiones, incluirá su exéresis quirúrgica.

En este artículo se abordará resumidamente el manejo actual de las anomalías congénitas del cuello de mayor relevancia en el paciente pediátrico.

**Palabras clave:** Cuello; Cirugía pediátrica; Niños.

#### ABSTRACT

Congenital cervical anomalies are a heterogeneous group of diseases that can be present from birth up to the adult age.

To achieve an optimum management of this type of lesions and thus avoid possible complications derived from them, it is extremely important for both pediatricians and pediatric surgeons to know the embryological origin and the main clinical manifestations of each one of the different pathological entities that can be found in the cervical location.

To make a correct differential diagnosis of this collection of malformations, it is usually necessary to perform complementary imaging studies. These will help us to typify the lesion and to know their most important anatomical relations in order to design an adequate therapeutic strategy which, most of the time, will include surgical exeresis.

This article will briefly approach the current management of congenital cervical anomalies having the greatest relevance in the pediatric patient.

**Key words:** Neck; Pediatric surgery; Children.

---

*Correspondencia:* Laura Fernández García. Servicio de Cirugía Pediátrica. Hospital Universitario Central de Asturias. Avenida de Roma, s/n. 33011 Oviedo. Asturias  
*Correo electrónico:* laurafernandezgarcia87@gmail.com

© 2018 Sociedad de Pediatría de Asturias, Cantabria, Castilla y León  
 Este es un artículo de acceso abierto distribuido bajo los términos de la licencia Reconocimiento-No Comercial de Creative Commons (<http://creativecommons.org/licenses/by-nc/2.5/es/>), la cual permite su uso, distribución y reproducción por cualquier medio para fines no comerciales, siempre que se cite el trabajo original.

TABLA I. ESTRUCTURAS DERIVADAS DE HENDIDURAS, ARCOS Y BOLSAS BRANQUIALES

Primera hendidura	Primer arco	Primera bolsa
Conducto auditivo externo Membrana timpánica	Martillo y yunque Pabellón y cartílago de Meckel Músculos tensores del tímpano y velo del paladar, milohioideo, digástrico vientre anterior Nervio trigémino Arteria axilar externa	Trompa de Eustaquio Oído medio Celdas mastoideas
Segunda hendidura	Segundo arco	Segunda bolsa
Seno cervical de His	Estribo, hioides (cuerpo y cuerno menor) y estiloides Músculo estribo platisma, bucinador, estilohioideo, digástrico vientre posterior Nervio facial y acústico Arteria estapedial	Oído medio Amígdala palatina
Tercera hendidura	Tercer arco	Tercera bolsa
Seno cervical de His	Hioides (cuerpo y cuerno mayor) Músculo estilofaríngeo y constrictor superior-medio Nervio glossofaríngeo Arteria carótida interna	Paratiroides inferiores Timo
Cuarta hendidura	Cuarto arco	Cuarta bolsa
Seno cervical de His	Cartílago tiroides y cuneiforme Músculo cricotiroideo y constrictor inferior Nervio vago Arterias aorta y subclavia	Paratiroides superiores
Sexta hendidura	Sexto arco	Sexta bolsa
	Cartílagos cricoides, aritenoides y corniculados Músculos intrínsecos laríngeos Nervio recurrente Ductus arterioso y arteria pulmonar	

## ANOMALÍAS DE LOS ARCOS BRANQUIALES

Las anomalías de los arcos branquiales son malformaciones cervicales frecuentes que suponen en torno al 20-30% de las masas cervicales congénitas. Suelen manifestarse con mayor frecuencia en niños mayores y adultos jóvenes como una sobreinfección de una lesión que había permanecido silente hasta ese momento. Este tipo de lesiones se presentan de forma bilateral hasta en un tercio de los pacientes afectados<sup>(1)</sup>.

### Embriología

Las anomalías de los arcos branquiales son el resultado de una incompleta obliteración de las hendiduras y bolsas que constituyen el aparato branquial que normalmente se desarrolla entre la 4ª y la 8ª semana de gestación.

Cada uno de los componentes del aparato branquial dará lugar a una serie de estructuras anatómicas orofaciales y

cervicales definitivas (Tabla I). Ocasionalmente, cuando tiene lugar alguna alteración en el desarrollo y diferenciación de las mismas pueden permanecer restos branquiales en forma de quistes (sin comunicación con otras estructuras), fístulas (con una comunicación interna y otra externa cutánea), senos (con una sola comunicación: interna o externa) o restos cartilagosos<sup>(1)</sup>.

### Diagnóstico

Una historia clínica detallada y una exploración física completa serán los primeros pasos para llegar al diagnóstico de esta patología. Las pruebas radiológicas nos ayudarán a confirmar la sospecha diagnóstica y nos informarán acerca de la localización, el trayecto y las relaciones con otras estructuras anatómicas de cara a diseñar una estrategia terapéutica adecuada. En pacientes pediátricos, la ecografía cervical y la RMN son los estudios de imagen más empleados<sup>(2,3)</sup>.

### Tratamiento

Para evitar sobreinfecciones y las posibles complicaciones derivadas de estas, el tratamiento de elección es la cirugía programada de exéresis de las lesiones. En ocasiones, será necesario un abordaje con incisiones escalonadas y de no realizarse una resección completa, la tasa de recurrencia de esta patología es alta.

En caso de que se produzca un episodio de infección, esta debe ser tratada con antibioterapia previa a la intervención quirúrgica.

#### *Anomalías del primer arco branquial*

Las anomalías del primer arco branquial son infrecuentes, suponen aproximadamente el 1% de todas las anomalías de los arcos branquiales y son más frecuentes en el sexo femenino.

Pueden presentar comunicación con el conducto auditivo externo y además se encuentran en íntima relación con la glándula parótida y el nervio facial. Pueden presentarse clínicamente como fositas periauriculares con drenaje de contenido a su través o con otorrea.

Debemos distinguir estas anomalías de las fositas o *sinus* preauriculares que se originan por un defecto en la fusión de los montículos auriculares.

El tratamiento recomendado es la escisión quirúrgica completa. La cirugía de estas lesiones es compleja y ha de ser cuidadosa por el riesgo que existe de lesión del nervio facial<sup>(4)</sup>.

#### *Anomalías del segundo arco branquial*

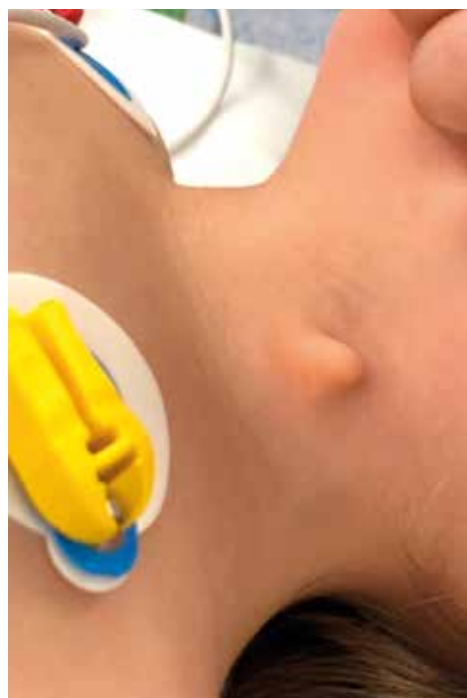Son las anomalías del aparato branquial más frecuentes, representando un 95% de las mismas, aproximadamente.

Las anomalías del segundo arco branquial pueden drenar a la fosa supraamigdalina o al exterior y en su trayecto se relacionan con los nervios glosofaríngeo e hipogloso.

Su forma de presentación más típica es como un pequeño orificio cutáneo en el borde anterior del ECM en la zona donde se unen sus tercios medio e inferior a través del cual se produce esporádicamente drenaje de material mucoso o purulento. Pueden aparecer restos cartilagosos adyacentes a dicho orificio cutáneo (Fig. 1), o presentarse estos de forma aislada como único vestigio del aparato branquial.

Los quistes son poco frecuentes y suelen aparecer en niños mayores y adultos jóvenes como masas blandas, fluctuantes en profundidad en relación con el tercio superior del ECM.

El tratamiento de elección es la extirpación quirúrgica completa de las lesiones respetando las estructuras nerviosas y vasculares regionales. Generalmente, el abordaje se



**Figura 1.** Resto cartilaginoso que acompaña a fístula de 2ª hendidura branquial.

realiza mediante incisiones transversas cervicales (a veces escalonadas), pero en caso de presentarse quistes branquiales faríngeos podría considerarse la exéresis mediante cirugía intraoral<sup>(1-3)</sup>.

#### *Anomalías del tercer y cuarto arco*

Las anomalías de tercer y cuarto arco branquial son muy infrecuentes. Suelen diagnosticarse en niños mayores y adultos jóvenes y casi siempre se presentan en el lado izquierdo del cuello.

En la mayoría de los casos se presentan como quistes sobreinfectados o *sinus* que drenan al seno piriforme. En recién nacidos, estas anomalías pueden debutar con síntomas de compromiso de la vía aérea por compresión traqueal.

Por su relación anatómica con la glándula tiroides, las infecciones de estas lesiones podrían derivar en tiroiditis supuradas.

De nuevo, la extirpación completa de la lesión es el tratamiento de elección. Se recomienda realizar una exploración endoscópica previa y canulación del orificio de drenaje al seno piriforme, si es posible. Suelen ser necesarias la hemitiroidectomía ipsilateral parcial o total, así como la resección parcial del cartílago tiroides para asegurar una exéresis completa del tracto de la lesión<sup>(1)</sup>.

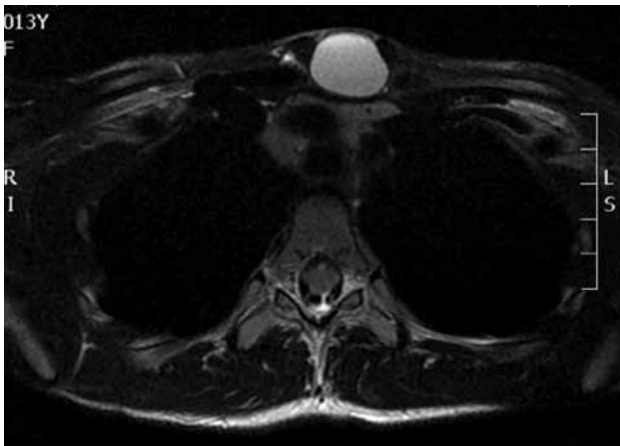


Figura 2. RMN quiste del conducto timofaríngeo.

## QUISTES TÍMICOS

Los quistes tímicos son lesiones infrecuentes. Derivan de restos del conducto timofaríngeo, por el que se produce la migración caudal del timo hasta el mediastino durante el periodo embrionario.

Se manifiestan habitualmente como masas quísticas asintomáticas en la región retro-supraesternal en línea media o cercanas a la misma. Suelen presentarse en niños mayores o en la edad adulta<sup>(1-2)</sup>.

Para realizar el diagnóstico diferencial entre los quistes tímicos y otras lesiones que pueden aparecer en esta localización (malformaciones linfáticas, quistes del conducto tirogloso, quistes dermoides, etc.) pueden ser de ayuda estudios de imagen como la ecografía, la resonancia magnética nuclear (RMN) (Fig. 2) y la tomografía computarizada (TC). La confirmación diagnóstica la dará el estudio anatomopatológico de la pieza. La exéresis quirúrgica es el tratamiento de elección de cara a prevenir infecciones. La tasa de recidivas de estas lesiones es muy baja (Fig. 3).

## HENDIDURA CERVICAL MEDIA

La hendidura cervical media es una anomalía que aparece en la cara ventral del cuello de forma excepcional. Su etiología es desconocida, aunque se considera que se produce a consecuencia de un fallo en la fusión de los arcos branquiales en línea media cervical. Se presenta como una lesión pediculada en su extremo superior, un tracto de piel atrófica y un seno cutáneo en el extremo inferior que acaba en fondo de saco y que contiene glándulas salivales. Puede presentarse

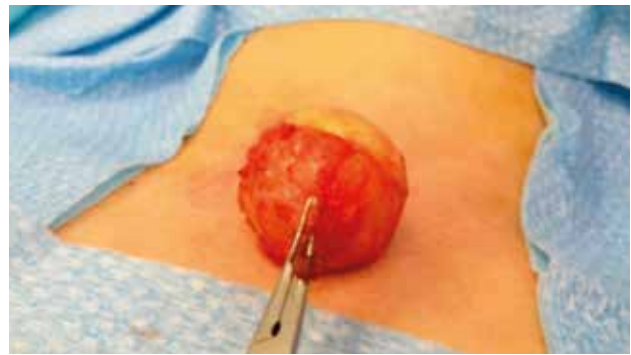

Figura 3. Quiste tímico supraesternal.

como un defecto aislado o estar asociado a otras anomalías de la línea media como los quistes del conducto tirogloso, los quistes broncogénicos y el labio paladar hendido.

El tratamiento recomendado de la hendidura cervical media es la extirpación quirúrgica, cuyo objetivo será el de corregir el defecto estético, así como la secreción crónica que pueden condicionar. De cara a evitar el desarrollo de contracturas cervicales en flexión secundarias a retracción cicatricial se aconseja realizar una exéresis completa de la lesión<sup>(1,5)</sup>.

## QUISTES DEL CONDUCTO TIROGLOSO

Los quistes del conducto tirogloso son los quistes congénitos de línea media cervical más frecuentes<sup>(1,5)</sup>. Se presentan remanentes de este conducto en el 7% de la población aproximadamente, aunque en la mayoría de los casos cursan de forma asintomática<sup>(6)</sup>.

### Embriología

La embriogénesis de la glándula tiroides nos ayudará a entender la fisiopatología de estas lesiones. El tiroides se forma a partir de un divertículo, que aparece durante la tercera semana de gestación en la base de la lengua y que se desplazará caudalmente hasta fusionarse con los esbozos tiroideos laterales procedentes de las bolsas branquiales 4ª y 5ª. Este tiroides primitivo continuará su descenso por la línea media cervical hasta su posición definitiva. Durante este periodo tiene lugar el desarrollo del hueso hioides a partir de la 2ª hendidura branquial que estará en íntima relación con el conducto tirogloso. Este conducto descenderá por la cara anterior del hioides, pero rodeará su borde inferoposterior antes de continuar su descenso anteriormente a la membrana tirohioidea. El conducto se oblitera

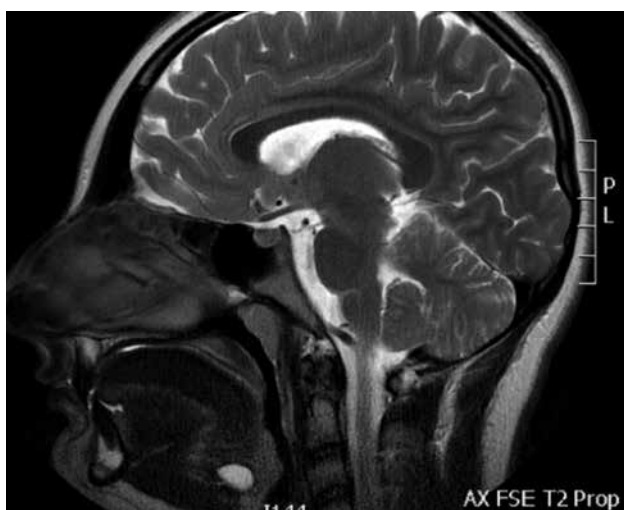

Figura 4. Imagen de RMN de quiste del conducto tirogloso.

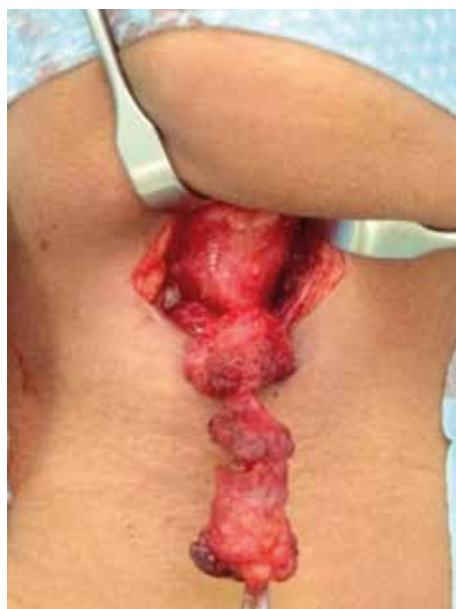

Figura 5. Imágenes intraoperatorias de la técnica de Sistrünk.

normalmente entre la 5ª y 8ª semanas de gestación dejando un remanente distal, el lóbulo piramidal, hasta en el 50% de la población. Si esta obliteración falla puede dar origen a un quiste del conducto tirogloso en cualquier punto a lo largo del trayecto<sup>(1,5,7)</sup>.

#### Presentación clínica

En la mayoría de las ocasiones, los quistes del conducto tirogloso se presentan durante los primeros 5 años de vida. Suelen manifestarse como una masa quística, indolora, cercana al hueso hioides en línea media cervical y que se moviliza cranealmente con la deglución y la protrusión lingual. Hasta en un 25% de los casos si estos quistes se rompen pueden presentarse como un tracto fistuloso que drena en un *sinus* a nivel de línea media cervical.

#### Diagnóstico

El estudio complementario de elección en pacientes pediátricos es la ecografía cervical, que nos aportará información acerca de las características y la localización de los quistes, así como de la glándula tiroides del paciente (Fig. 4).

Los niveles de hormona estimulante del tiroides (TSH) complementarán el estudio. Debe realizarse un estudio gammagráfico que descarte la presencia de tejido tiroideo ectópico en casos de sospecha de hipotiroidismo o cuando se objetiva una masa sólida en las pruebas de imagen<sup>(1)</sup>.

El diagnóstico diferencial de estas lesiones debe realizarse con: quistes dermoides, adenopatías, quistes sebáceos, quistes branquiales, nódulos tiroideos, lipomas y malformaciones linfáticas.

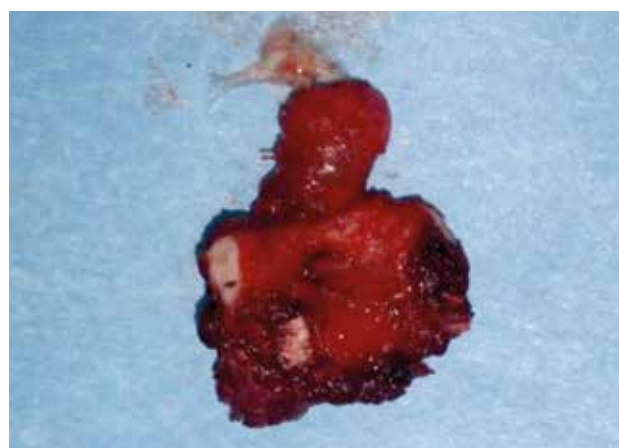

Figura 6. Pieza quirúrgica tras exéresis de quiste del conducto tirogloso por técnica de Sistrünk.

#### Tratamiento

De cara a prevenir las sobreinfecciones, el tratamiento de elección es la extirpación quirúrgica temprana de la lesión mediante la técnica de Sistrünk (Fig. 5)<sup>(6)</sup>. Esta técnica, que incluye la exéresis de la zona central del hueso hioides, ha demostrado disminuir de forma importante la tasa de recidivas con respecto a la resección simple del quiste (Fig. 6)<sup>(7)</sup>.

En caso de presentarse una infección previa a la cirugía, esta debe ser tratada con antibioterapia evitando los

drenajes en la medida de lo posible. En estos pacientes la posterior escisión quirúrgica completa se verá dificultada y como consecuencia se incrementará el porcentaje de recurrencias.

Existe además riesgo de transformación maligna de la lesión, que se ha descrito en menos del 1% de los casos<sup>(1,9,10)</sup>.

## TORTÍCOLIS CONGÉNITA

La fibromatosis colli o tortícolis muscular congénita es la causa más frecuente de tortícolis en los niños. Su incidencia oscila entre un 0,3 y un 16% según las series. Aparece con mayor frecuencia en niños con un ratio varón:hembra 1,5:1. Esta deformidad postural del cuello suele presentarse entre las 2 y 4 semanas de vida. Su etiología es discutida y se considera que se debe en un 20% de los casos a causas posturales, en un 30% a causas musculares y en el 50% restante secundariamente a un traumatismo del músculo esternocleidomastoideo (ECM) en el periodo intrauterino, o durante el parto que da lugar a una fibrosis del mismo. La afectación bilateral es infrecuente. Clínicamente se manifiesta con una flexión lateral del cuello hacia el lado de la lesión, así como una rotación de la mejilla al lado opuesto de la misma, ambas debidas a un acortamiento del músculo afecto. En caso de existir fibrosis muscular puede presentarse como una masa firme, móvil y no dolorosa en el tercio inferior de dicho músculo<sup>(11,12)</sup>.

No suelen ser precisos estudios complementarios para llegar a su diagnóstico. En ocasiones se realizan ecografías cervicales para confirmar la presencia de una masa iso o hipocogénica a ese nivel y radiografías simples de cuello para descartar malformaciones óseas cervicales asociadas.

La fibromatosis colli tiende a la resolución espontánea antes del primer año de vida, por lo que su tratamiento de inicio es conservador (medidas posturales, ejercicios de rehabilitación y fisioterapia). Su instauración precoz se asocia con un aumento de la efectividad y una menor duración del mismo. Los objetivos del tratamiento de esta patología son conseguir una simetría postural, prevenir o mejorar la asimetría craneofacial y solucionar la restricción a la movilidad cervical.

El tratamiento quirúrgico de sección o alargamiento del músculo ECM se reservarán para los casos refractarios a

tratamiento fisioterápico y para niños con tortícolis de larga evolución<sup>(1,13)</sup>.

Actualmente las inyecciones de toxina botulínica no están recomendadas<sup>(14)</sup>.

## BIBLIOGRAFÍA

1. Lillehei C. Neck Cysts and Sinuses. En: Coran AG et al., eds. *Pediatric Surgery*. 7<sup>th</sup> ed. Philadelphia: Mosby; 2012. p. 753-61.
2. Prosser JD, Myer CM. Branchial cleft anomalies and thymic cysts. *Otolaryngol Clin North Am*. 2015; 48: 1-14.
3. Acierno SP, Waldhausen JH. Congenital cervical cysts, sinuses and fistulae. *Otolaryngol Clin North Am*. 2007; 40: 161-76, vii-viii.
4. Shinn JR, Purcell PL, Horn DL, Sie KC, Manning SC. First branchial cleft anomalies: otologic manifestations and treatment outcomes. *Otolaryngol Head Neck Surg*. 2015; 152: 506-12.
5. Nightingale M. Midline cervical swellings: What a paediatrician needstoknow. *J Paediatr Child Health*. 2017; 53: 1086-90.
6. Ellis PD, Van Nostrand AW. The applied anatomy of thyroglossal tract remnants. *Laryngoscope*. 1977; 87: 765-70.
7. Foley DS, Fallat ME. Thyroglossal duct and other congenital midline cervical anomalies. *Semin Pediatr Surg*. 2006; 15: 70-5.
8. Sistrunk WE. The surgical treatment of cysts of the thyroglossal tract. *Ann Surg*. 1920; 71: 121-2.
9. Rayess HM, Monk I, Svider PF, Gupta A, Raza SN, Lin HS. Thyroglossal Duct Cyst Carcinoma: A Systematic Review of Clinical Features and Outcomes. *Otolaryngol Head Neck Surg*. 2017; 156: 794-802.
10. Thompson LDR, Herrera HB, Lau SK. Thyroglossal Duct Cyst Carcinomas in Pediatric Patients: Report of Two Cases with a Comprehensive Literature Review. *Head Neck Pathol*. 2017; 11: 442-9.
11. Spencer W. Beasley. En: Coran AG, et al., eds. *Pediatric Surgery*. 7<sup>th</sup> ed. Philadelphia: Mosby; 2012. p. 763-7.
12. Cheng JCY, Tang SP, Chen TMK, et al. The clinical presentation and outcome of treatment of congenital muscular torticollis in infants – a study of 1,086 cases. *J Pediatr Surg*. 2000; 35: 1091-6.
13. Kim HJ, Ahn HS, Yim SY. Effectiveness of Surgical Treatment for Neglected Congenital Muscular Torticollis: A Systematic Review and Meta-Analysis. *Plast Reconstr Surg*. 2015; 136: 67e-77e.
14. Bourseul JS, Molina A, Lintanf M, Houx L, Chaléat-Valayer E, Pons C, et al. Early Botulinum Toxin Injections in Infants with Musculoskeletal Disorders: A Systematic Review of Safety and Effectiveness. *Arch Phys Med Rehabil*. 2018; 99: 1160-76.e5.