

Original

Anomalías del tracto intestinal alto

I. SIMAL BADIOLA, A.R. TARDÁGUILA CALVO, A.J. LÓPEZ LÓPEZ, M.I. FERNÁNDEZ JIMÉNEZ,
E.M. DE DIEGO GARCÍA

Servicio de Cirugía Pediátrica. Hospital Universitario Marqués de Valdecilla. Santander.

RESUMEN

Las anomalías intestinales en el niño son congénitas en la mayor parte de los casos y suelen producir clínica durante la época neonatal. Es por ello que tanto pediatras como cirujanos pediátricos debemos conocer su presentación clínica y su tratamiento. En esta revisión enumeraremos las principales entidades que afectan al tracto intestinal alto enfatizando una perspectiva práctica proyectada hacia el diagnóstico y tratamiento de cada patología.

Palabras clave: Anomalías intestinales; Niños.

ABSTRACT

Intestinal anomalies in children are mostly congenital and usually present with clinical manifestations during neonatal period. Both pediatricians and pediatric surgeons must be aware of their clinical presentation and management. In this review, we will name the main conditions that affect the upper intestinal tract, highlighting a pragmatic perspective projected towards the diagnosis and treatment of each disorder.

Key words: Intestinal anomalies; Child.

ESTENOSIS HIPERTRÓFICA DE PÍLORO

La estenosis hipertrófica de píloro (EHP) consiste en la hipertrofia progresiva del píloro que puede llegar a obstruir la salida gástrica, por lo que es una causa quirúrgica, frecuente de vómitos en los lactantes (incidencia de 2-3,5/1.000 recién nacidos vivos). Se presenta habitualmente entre la segunda y quinta semana de vida, y es excepcional a partir de las 12 semanas. Su causa exacta no está clara, probablemente tenga múltiples factores etiológicos⁽¹⁾.

La presentación clínica de la EHP está cambiando de los clásicos vómitos proyectivos no biliosos inmediatamente tras las tomas asociados a oliva palpable en abdomen y alcalosis metabólica, a una presentación clínica más recortada debido a un diagnóstico precoz gracias a la ecografía, por lo que es muy raro hoy en día palpar la oliva pilórica o, incluso, ver las alteraciones analíticas que se alcanzan con la progresión del cuadro. La prueba de imagen de elección es la ecografía, aunque aún se realizan tránsitos baritados. En la ecografía un grosor muscular de más de 3 mm, una longitud de canal pilórico mayor de 15 mm y un diámetro mayor de 14 mm, sobre todo si se asocia a ausencia de vaciamiento gástrico durante la exploración, se consideran diagnósticos (Fig. 1). El diagnóstico diferencial hay que realizarlo principalmente

Correspondencia: Isabel Simal Badiola. Servicio de Cirugía Pediátrica. Hospital Universitario Marqués de Valdecilla. Avenida Valdecilla, 25. 39008 Santander. Cantabria
Correo electrónico: isabelsimal@gmail.com

© 2018 Sociedad de Pediatría de Asturias, Cantabria, Castilla y León
Este es un artículo de acceso abierto distribuido bajo los términos de la licencia Reconocimiento-No Comercial de Creative Commons (<http://creativecommons.org/licenses/by-nc/2.5/es/>), la cual permite su uso, distribución y reproducción por cualquier medio para fines no comerciales, siempre que se cite el trabajo original.

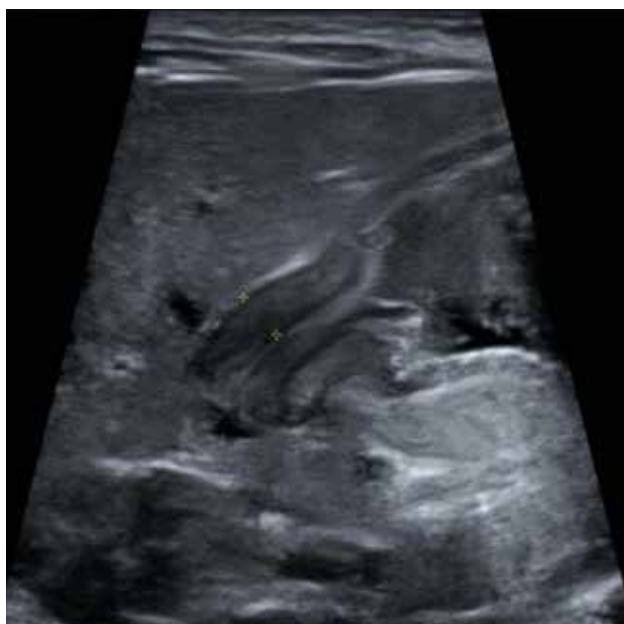

Figura 1. Ecografía que muestra grosor muscular del píloro y longitud de canal pilórico aumentados.

con el reflujo gastroesofágico y la intolerancia a proteínas de la leche de vaca⁽²⁾.

El tratamiento definitivo es quirúrgico. Nunca es una emergencia y se realiza una vez que se han corregido las posibles alteraciones hidroelectrolíticas. No hay duda sobre la necesidad de colocar una sonda nasogástrica antes de la inducción anestésica para evitar la broncoaspiración. Sin embargo, es cuestionable la colocación de la sonda previa a ese momento (siempre que el lactante no esté vomitando). Algunos autores defienden las ventajas de descomprimir al máximo la cavidad gástrica, mientras que otros defienden que la evacuación gástrica puede empeorar las alteraciones hidroelectrolíticas.

La cirugía consiste en hacer una piloromiotomía extramucosa (descrita por Ramstedt en 1912). El abordaje puede cambiar (laparoscopia o laparotomía), pero la maniobra que se hace hoy en día es la misma que la descrita hace un siglo. Se trata de seccionar longitudinalmente el músculo pilórico sin abrir la cavidad gástrica, resolviendo de ese modo la obstrucción. El niño puede reiniciar tolerancia oral unas horas después de la intervención, para lo que hay diferentes regímenes de alimentación en el postoperatorio sin haber demostrado ninguno de ellos superioridad respecto a los demás. Puede haber vómitos en el postoperatorio inicial que ceden durante las primeras horas⁽³⁾.

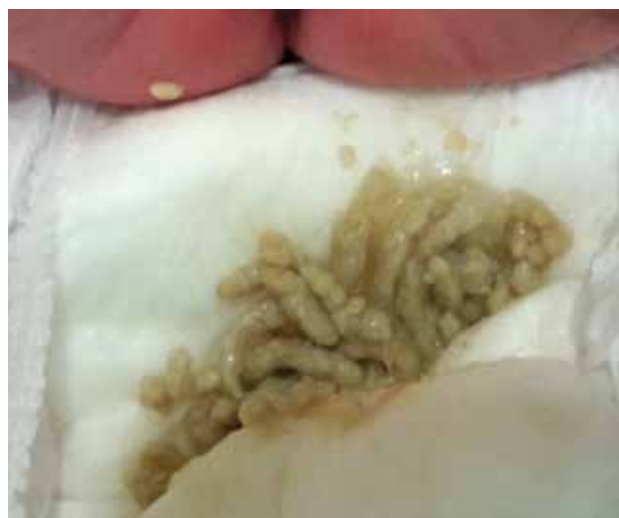

Figura 2. Meconio acólico en un neonato con atresia duodenal.

ATRESIA INTESTINAL

Supone la causa congénita más frecuente de obstrucción intestinal. Puede afectar a distintas partes del intestino siendo la atresia duodenal la responsable en la mitad de los casos, el resto en su mayoría afectan a yeyuno o íleon y las colónicas suponen muy pequeño porcentaje. Su pronóstico tras la corrección quirúrgica es muy bueno, puesto que su morbimortalidad depende más de las asociaciones que puede presentar como fibrosis quística y otras anomalías congénitas como gastrosquisis o malrotación.

Atresia duodenal

El duodeno deriva del intestino anterior y del medio. La atresia duodenal se produce por un fallo de repermeabilización del intestino a ese nivel, es decir, una interrupción del desarrollo normal del tracto gastrointestinal. Supone la mitad de las atresias intestinales, y hasta en un 30% se asocia a alguna anomalía cromosómica (trisomía 21 principalmente). Se manifiesta por un neonato con vómitos que puede asociar meconio acólico si la atresia es distal a la papila duodenal mayor (Fig. 2). Es altamente sugestivo el signo de la doble burbuja en la placa simple de abdomen (Fig. 3). El resto de pruebas complementarias van dirigidas a descartar malformaciones asociadas. En este caso se solicita ecocardiograma y ecografía renal, especialmente si el paciente tiene trisomía 21. El tratamiento consiste en una duodeno-duodenostomía para salvar la zona atrésica. La membrana duodenal es una entidad menos frecuente, pero

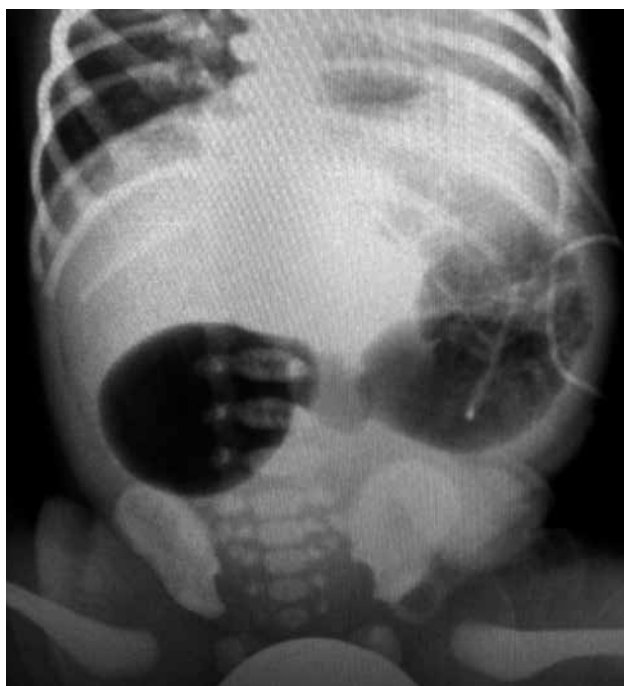

Figura 3. Radiografía simple de abdomen: signo de la doble burbuja en un caso de atresia duodenal.

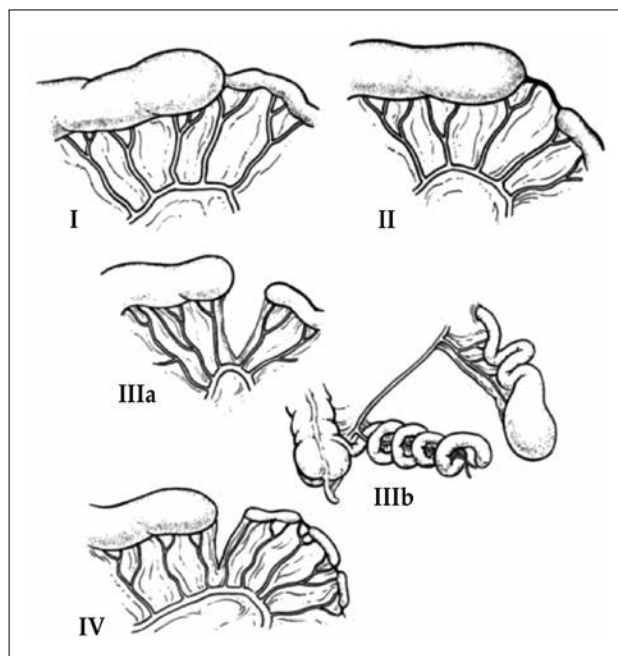


Figura 4. Clasificación de la atresia intestinal. Tomado de: Frischer JS, Azizkhan RG. Jejunoileal atresia and stenosis. En: Coran AG, ed. *Pediatric Surgery*. 7th ed. Philadelphia: Elsevier; 2012. p. 1059-71.

siempre hay que descartarla durante la cirugía introduciendo una sonda distalmente.

Atresia yeyunoileal

La etiología de las atresias de estos segmentos intestinales parece que tiene más que ver con un accidente vascular que lleva a la necrosis de un segmento de intestino en el feto. Existen 4 tipos que se pueden distinguir en la figura 4. La presentación clínica es la de cualquier obstrucción intestinal con vómitos y distensión abdominal progresiva. La prueba de imagen más valiosa vuelve a ser la radiografía simple que va a mostrar distensión de asas de intestino delgado (más o menos número de asas en función del nivel de la obstrucción) y ausencia de aire distal. Siempre debemos descartar fibrosis quística aunque el test de *screening* neonatal sea negativo. El tratamiento es quirúrgico (Fig. 5) y consiste, siempre que sea factible, en la anastomosis primaria intentando preservar la mayor longitud intestinal posible.

ÍLEO MECONIAL

Se produce por la impactación de meconio espeso a nivel del íleon terminal. Se acumula y ocluye la luz intestinal,

produciéndose un íleon dilatado con paredes engrosadas y un colon distal de pequeño tamaño (microcolon por desuso) lleno de pequeñas acumulaciones induradas de meconio (conocidas como perlas de meconio). Suele ser la manifestación más precoz de la fibrosis quística. Se puede presentar en forma simple (o sin complicaciones asociadas) como una obstrucción intestinal, o complicada cuando hay evidencia de perforación intestinal previa o necrosis. Para el diagnóstico se suele realizar una radiografía simple de abdomen y un enema opaco si no hay perforación⁽⁴⁾.

El tratamiento inicial debe ser el de cualquier obstrucción intestinal neonatal. En los casos de íleo meconial no complicado pueden ser útiles los enemas hiperosmolares (Gastrografin), que resuelven la obstrucción hasta en 20-40% de estos neonatos. El tratamiento quirúrgico presenta múltiples opciones en función de cada situación: enterostomía y lavado, doble ileostomía, resección del segmento dilatado o perforado con ileostomía terminal, etc.^(5,6).

Síndrome del tapón meconial

Es una entidad diferente al íleo meconial, siendo uno de sus principales diagnósticos diferenciales. Se confirma con un enema opaco en el que se observan tapones de meconio en el sigma o colon descendente. Estos tapones suelen expul-

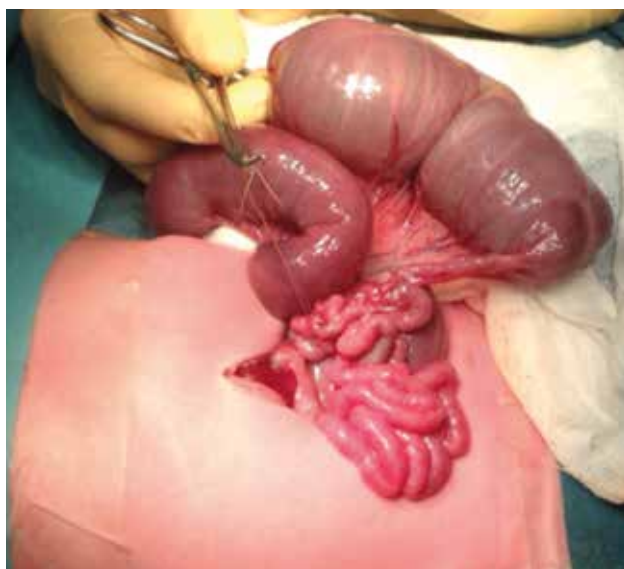

Figura 5. Paciente con atresia intestinal tipo I durante la intervención quirúrgica.

sarse espontáneamente tras el enema opaco o con lavados rectales. Parece que su patogenia está relacionada con la hipomotilidad intestinal, pues es más frecuente en neonatos prematuros e hipotónicos. No está asociado con la fibrosis quística⁽⁷⁾.

DIVERTÍCULO DE MECKEL

Es un remanente del conducto onfalomesentérico y consiste en un saco ciego que sale desde el borde antimesentérico del íleon terminal. Es un divertículo verdadero porque contiene todas las capas de la pared intestinal. Es la malformación congénita gastrointestinal más frecuente, ocurre hasta en un 2% de la población. La mayoría de los casos son asintomáticos, pero hasta un 2% presenta complicaciones (más frecuentemente antes de los dos años de edad). Puede presentar, además de la mucosa intestinal nativa, mucosa heterotópica que puede ser gástrica (lo más habitual), pancreática o colónica⁽⁸⁾.

La presentación clínica varía. Lo más frecuente es la hemorragia intestinal sin dolor asociado, seguida de la invaginación y la diverticulitis, esta última puede simular una apendicitis.

La prueba diagnóstica que más información nos aporta, especialmente en caso de hemorragia, es la gammagrafía con tecnecio 99m, que tiene afinidad por la mucosa gástrica. En

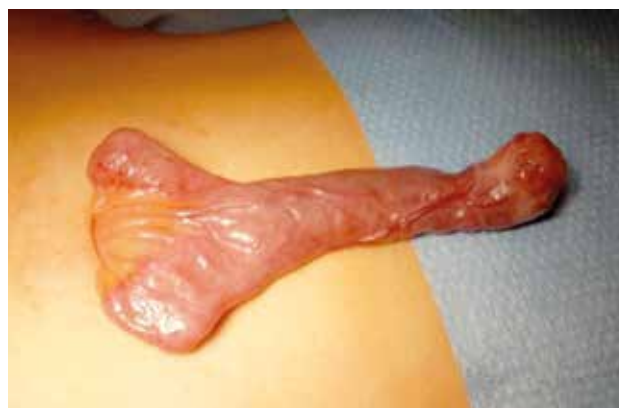

Figura 6. Divertículo de Meckel. Se puede observar exteriorizado a través del ombligo previo a la realización de su exéresis.

caso de alta sospecha o si el paciente se encuentra inestable, se debe realizar una exploración quirúrgica abdominal para confirmar el diagnóstico y realizar tratamiento simultáneamente (Fig. 6). La intervención quirúrgica consiste en reseca el divertículo y el fragmento de íleon donde se asienta, y realizar anastomosis intestinal⁽⁹⁾.

INVAGINACIÓN

En la invaginación una parte del intestino se introduce en otra. Es una de las causas más frecuentes de obstrucción intestinal en lactantes y niños pequeños. Es muy raro que ocurra por encima de los 5 años de vida. Clásicamente se presenta como dolor abdominal intenso intermitente asociado a encogimiento de piernas, vómitos, diarrea sanguinolenta y masa abdominal palpable.

La etiología depende de la edad de presentación: por debajo de los 2 años de vida es idiopática, parece ser que los ganglios mesentéricos inflamados pueden actuar de punto guía de la invaginación. Por encima de esa edad hay que buscar una causa orgánica como un linfoma intestinal o un divertículo de Meckel. La mejor prueba diagnóstica es la ecografía (Fig. 7), que además va a permitir realizar una reducción hidrostática con enema de forma ecoguiada por el propio radiólogo. Otra manera de reducir la invaginación es mediante enema de aire guiado con radioscopia, con la desventaja que supone la radiación. Si estas medidas no son suficientes, o el paciente presenta complicaciones como signos de perforación o peritonitis, el paciente tendrá que ser sometido a una intervención quirúrgica para reducir la invaginación⁽¹⁰⁾.

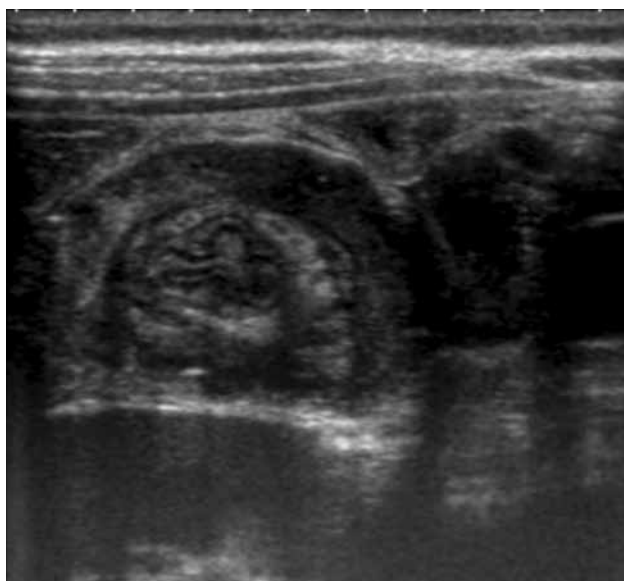


Figura 7. Ecografía de una invaginación intestinal íleo-cólica.

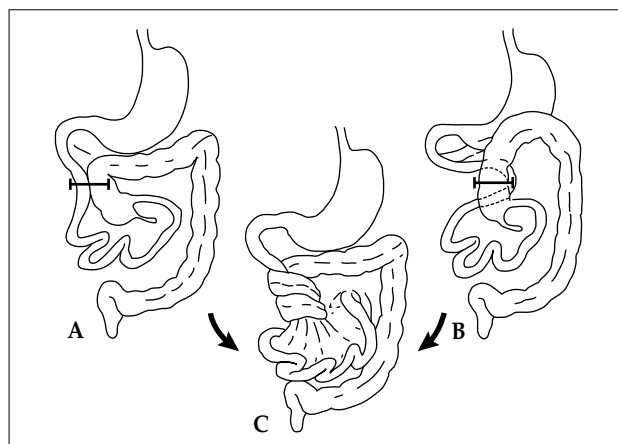


Figura 8. Fisiopatología del vólvulo de intestino medio con malrotación. A) No rotación. B) Rotación incompleta. C) En ambos casos la base estrecha del mesenterio predispone al paciente al vólvulo de intestino medio. Tomado de: Dassinger MS, Smith DS. *Disorders of intestinal rotation and fixation*. En: Coran AG, ed. *Pediatric Surgery*. 7th ed. Philadelphia: Elsevier; 2012. p. 1111-26.

MALROTACIÓN INTESTINAL

Se produce como resultado de un fallo en la secuencia embriológica de rotación del intestino sobre el eje de arteria mesentérica superior durante su desarrollo y posterior fijación desde el ligamento de Treitz hasta el cuadrante inferior derecho, desarrollando así una amplia fijación del mesenterio. Cualquier fallo en este proceso tiene como consecuencia una rotación incompleta o una no rotación, reduciendo la base de implantación del mesenterio. Debido a este pedículo vascular estrecho sobre el que se encuentra el intestino existe el riesgo de vólvulo intestinal (Fig. 8)⁽¹¹⁾.

No se conoce su verdadera incidencia. Hasta un 60% de los niños presentan otras anomalías asociadas como hernia diafragmática, cardiopatía congénita (especialmente el síndrome de heterotaxia), onfalocelo y gastrosquisis.

En muchas ocasiones, la malrotación no produce síntomas. Sin embargo, más de la mitad de los pacientes debutan durante el primer mes de vida, por lo que numerosos autores recomiendan la corrección quirúrgica en todos los casos de malrotación⁽¹²⁾.

La clínica está protagonizada por dos entidades: vólvulo intestinal y obstrucción duodenal. Como hemos comentado, la base estrecha del mesenterio permite una movilidad anormal del intestino delgado, permitiendo al mesenterio torsionarse sobre la arteria mesentérica superior y comprometer la vascularización del intestino delgado causando isquemia y necrosis, salvo que sea corregido rápidamente.

El síntoma común son los vómitos que pueden ser biliosos o no, seguidos de un deterioro hemodinámico. La obstrucción duodenal se presenta cuando las bandas de Ladd cruzan el duodeno o cuando se asocia atresia duodenal. En este caso los vómitos cursan sin distensión abdominal.

Las pruebas diagnósticas van a depender de la estabilidad clínica del paciente, puesto que si presenta repercusión hemodinámica y la sospecha de vólvulo es alta, se va a beneficiar de una exploración quirúrgica urgente. En pacientes estables la prueba *gold standard* es el tránsito gastrointestinal que va a mostrar el ángulo de Treitz en el lado derecho. La radiografía simple no es diagnóstica, pero se suele pedir de rutina para valorar una posible perforación intestinal visualizada como neumoperitoneo. Otra prueba accesible es la ecografía, que puede ver el típico "signo del remolino", pero una ecografía normal no descarta la malrotación⁽¹¹⁾.

El tratamiento es quirúrgico mediante el procedimiento de Ladd, que incluye la corrección del vólvulo (que siempre ocurre en el sentido de las agujas del reloj), liberación de las bandas de Ladd y ensanchamiento la base del mesenterio para dejar el intestino colocado en posición de no rotación: intestino delgado al lado derecho y ciego al lado izquierdo. Se suele realizar en ese momento una apendicectomía.

El vólvulo también puede ocurrir sin malrotación: alrededor de una banda omental o fibrótica intraabdominal, o sobre un conducto onfalomesentérico persistente⁽¹²⁾.

BIBLIOGRAFÍA

1. Olivé AP, Endom EE. Infantile hypertrophic pyloric stenosis. In: UpToDate, Hoppin AG (Ed), UpToDate, Waltham, MA, 2017.
2. Jobson M, Hall NJ. Contemporary management of pyloric stenosis. *Semin Pediatr Surg.* 2016; 25: 219-24.
3. Aspelund G, Langer JC. Current management of hypertrophic pyloric stenosis. *Semin Pediatr Surg.* 2007; 16: 27-33.
4. Carlyle BE, Borowitz DS, Glick PL. A review of pathophysiology and management of fetuses and neonates with meconium ileus for the pediatric surgeon. *J Pediatr Surg.* 2012; 47: 772-81.
5. Karimi A, Gorter RR, Sleeboom C, Kneepkens CMF, Heij HA. Issues in the management of simple and complex meconium ileus. *Pediatr Surg Int.* 2011; 27: 963-8.
6. DynaMed Plus [Internet]. Ipswich (MA): EBSCO Information Services. 1995 - . Record No. 115976, Meconium ileus; [updated 2010 Jun 28, cited 2018 Oct]; [about 6 screens]. Available from <http://www.dynamed.com/login.aspx?direct=true&site=DynaMed&id=115976>. Registration and login required.
7. Ziegler MM. Meconium Ileus. En: Coran AG, ed. *Pediatric Surgery.* 7th ed. Philadelphia: Elsevier; 2012. p. 1073-83.
8. Javid PJ, Pauli EM. Meckel's diverticulum. En: UpToDate, Chen W (Ed), UpToDate, Waltham, MA, 2018.
9. DynaMed Plus [Internet]. Ipswich (MA): EBSCO Information Services. 1995 - . Record No. 114307, Meckel diverticulum; [updated 2014 Nov 24, cited 2018 October]; [about 8 screens]. Available from www.dynamed.com/login.aspx?direct=true&site=DynaMed&id=114307
10. Hajivassiliou C. Intestinal obstruction in neonatal/pediatric surgery. *Semin Pediatr Surg.* 2003; 12: 241-53.
11. Dassinger MS, Smith SD. Disorders of intestinal rotation and fixation. En: Coran AG, ed. *Pediatric Surgery.* 7th ed. Philadelphia: Elsevier; 2012. p. 1111-26.
12. Brandt ML. Intestinal malrotation in children. In: UpToDate, Wiley JF (Ed), UpToDate, Waltham, MA, 2018.