

Original

Hernias inguinales y atípicas en la edad pediátrica

S. FUENTES-CARRETERO¹, J.M. PRADILLOS-SERNA¹, S. VALLADARES-DÍEZ¹, A. HEVIA-TUÑÓN²,
A. RODRÍGUEZ-FERNÁNDEZ², E. ARDELA-DÍAZ²

¹Servicio de Cirugía Pediátrica. ²Servicio de Pediatría. Complejo Asistencial Universitario de León.

RESUMEN

Las hernias inguinales y cuadros relacionados, como el quiste de cordón o el hidrocele, son la patología quirúrgica más frecuente en la edad pediátrica. No obstante, tienen diferentes características e historia natural lo que condiciona su manejo. Por otra parte, hernias crurales, directas o en localizaciones atípicas, son extremadamente infrecuentes en niños, por lo que es importante saber reconocerlas y diferenciarlas a fin de hacer un correcto diagnóstico. En este artículo revisaremos los cuadros más importantes con especial hincapié en su diagnóstico, manejo y tratamiento definitivo.

Palabras clave: Hernia inguinal; Hidrocele; Hernia atípica.

ABSTRACT

Inguinal hernias and related anomalies, such as spermatic cord cyst or hydrocele, are the most frequent surgical conditions in the pediatric age. However, they have distinct characteristics and natural history which differentiates their management. On the other hand, crural, inguinal direct hernias or those in atypical locations are extremely infrequent in children, therefore it is important to recognize and differentiate them in order to make a correct diagnosis. In this article we will review their most important features

with special interest on their diagnosis, management and definitive treatment.

Key words: Inguinal hernia; Hydrocele; Atypical hernia.

RECUERDO EMBRIOLÓGICO

El canal inguinal comunica la cavidad abdominal con el escroto en el caso de los varones y con los labios mayores en las mujeres. En condiciones normales contiene únicamente el cordón espermático o el ligamento redondo respectivamente.

Aproximadamente en la 10ª semana de gestación, los testículos intraabdominales migran hacia la región inguinal, acompañándose de un proceso peritoneo-vaginal que arrastran en su descenso hasta el escroto en las últimas semanas de gestación⁽¹⁾. Una vez se completa el descenso, esta comunicación se oblitera progresivamente, proceso que puede durar hasta los dos años de vida⁽²⁾. En el caso de las niñas, el ovario no llega a introducirse en el canal inguinal, pero este divertículo de peritoneo sí existe en el orificio inguinal externo pudiéndose extender hasta el labio mayor, es el llamado divertículo de Nuck, y se cierra espontáneamente antes del fin del embarazo⁽¹⁾.

Cuando existe un defecto en la obliteración del proceso peritoneo-vaginal se originan distintas anomalías según el grado y la localización del defecto (Fig. 1):

Correspondencia: Sara Fuentes Carretero. Servicio de Cirugía Pediátrica. Complejo Asistencial Universitario de León.
C/ Altos de Nava, s/n. 24071 León
Correo electrónico: sfuentes@saludcastillayleon.es

© 2018 Sociedad de Pediatría de Asturias, Cantabria, Castilla y León
Este es un artículo de acceso abierto distribuido bajo los términos de la licencia Reconocimiento-No Comercial de Creative Commons (<http://creativecommons.org/licenses/by-nc/2.5/es/>), la cual permite su uso, distribución y reproducción por cualquier medio para fines no comerciales, siempre que se cite el trabajo original.

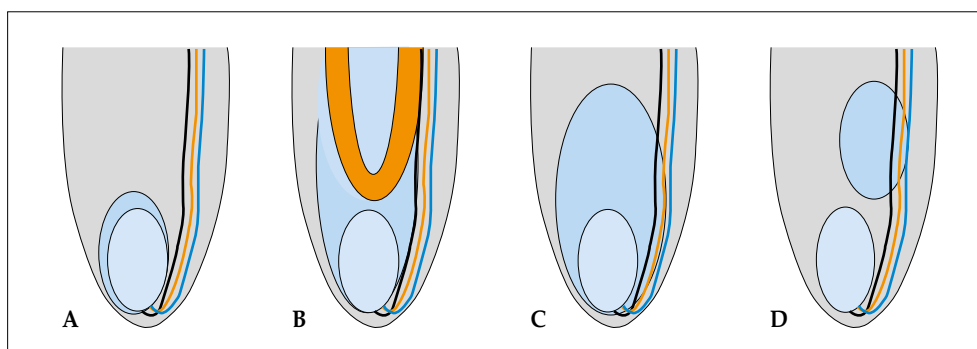


Figura 1. Esquema de patología del proceso peritoneo vaginal. A) Túnica vaginal normal. B) Hernia inguinal indirecta. C) Hidrocele. D) Quiste de cordón.

- Un proceso permeable por completo y amplio permite la salida de contenido intraabdominal a través del anillo interno lo que constituye una hernia inguinal indirecta.
- Si se estrecha pero no se oblitera por completo permitiendo el paso de líquido, da lugar a un hidrocele congénito.
- Si se oblitera distal y proximalmente dejando una porción permeable intermedia, constituye un quiste de cordón en el caso de los varones y quiste de Nuck en el caso de las mujeres.

El resto de hernias de las que hablaremos posteriormente se originan por debilidad o defecto en ciertos puntos de la pared abdominal fuera del conducto inguinal, más que por defecto embriológico y, por tanto, son más frecuentes en la edad adulta, aunque también pueden encontrarse en niños⁽¹⁾.

HERNIA INGUINAL INDIRECTA

La hernia inguinal indirecta o primaria, que se produce por los mecanismos anteriormente descritos, tiene una incidencia de 1-5% de los recién nacidos, pudiendo elevarse al 10% en el caso de los prematuros. Es cuatro veces más frecuente en niños que en niñas, y en ambos géneros existe una predominancia por el lado derecho. La incidencia de hernia bilateral es del 10% en recién nacidos a término y puede llegar al 50% en el caso de los recién nacidos pretérmino⁽³⁾.

En la mayor parte de los casos se manifiesta en los primeros años de vida, pero también puede dar la cara en edades posteriores. La clínica más frecuente es la aparición de bultoma inguinal intermitente. Hasta en el 65% de los casos en menores de un año se manifiestan con un primer episodio de incarceration⁽⁴⁾.

La hernia irreductible es aquella que permite la reducción manual del contenido, pero este vuelve a salir al ceder la presión, suelen ser asintomáticos, el contenido entra y sale libremente. La hernia incarcerada, sin embargo, se define como

aquella en la que no es posible la reducción del contenido con maniobras habituales. Estos niños pueden presentarse con irritabilidad, dolor e incluso signos iniciales de obstrucción intestinal. Si el intestino contenido en la hernia sufre a causa de la compresión se habla de hernia estrangulada, constituyendo el caso más grave, los pacientes tienen grave afectación del estado general y se precisa cirugía urgente⁽¹⁾.

En la exploración se evidencia un bultoma inguinal o aumento del hemiescrotum que se comunica con el canal inguinal (a diferencia del hidrocele en el que el canal suele estar libre o levemente engrosado). Puede verse espontáneamente o precisar maniobras de Valsalva para evidenciar la protrusión del contenido. En ocasiones no es visible y solo se manifiesta con signos indirectos, como el signo de la seda, que es un leve engrosamiento del cordón inguinal en comparación con el contralateral, aunque es poco fiable y difícil de percibir⁽¹⁾. Cuando se evidencia la hernia, si el estado general es normal y no hay evidencia de estrangulamiento la primera maniobra está dirigida a intentar una reducción manual. Esta es posible en el 95% de los casos. Si se trata de una hernia incarcerada, la reducción puede ser difícil y en ocasiones precisar de sedación, pero siempre es preferible diferir la cirugía tras un episodio de incarceration⁽⁵⁾. La cirugía electiva programada tiene una tasa de complicaciones inferior a la cirugía urgente. En el caso de las niñas con frecuencia se encuentra herniado el ovario, lo que hace especialmente importante una delicada manipulación y no forzar el contenido si la reducción no es posible⁽⁶⁾.

En algunos casos, sobre todo en niños pequeños y lactantes, podemos encontrar un aumento del hemiescrotum que parece prolongarse hacia el canal inguinal o un bultoma que parece únicamente contenido en el canal sin comunicación hacia el orificio inguinal interno. En estos casos podemos estar frente a un hidrocele o un quiste del cordón respectivamente^(7,8). Los niños suelen estar asintomáticos (porque no hay contenido herniado) y la manipulación para inten-

tar reducirlos es infructuosa pudiendo originar la duda de que se trate de una hernia incarcerada y causar irritabilidad secundaria a la manipulación. En estos casos seleccionados en los que hay duda, la ecografía previa a la manipulación nos permite diferenciar si el contenido es solo líquido o efectivamente se trata de una hernia con un conducto totalmente permeable y contenido intraabdominal⁽⁹⁾.

Una vez diagnosticada la hernia se programa la cirugía con carácter electivo preferente. En casos de episodio de incarceración resuelto la cirugía no debe diferirse más que el tiempo necesario para que se recuperen los tejidos circundantes, ya que existe riesgo de nuevo episodio de incarceración⁽⁵⁾. La corrección quirúrgica se difiere solo en los casos de recién nacidos prematuros con inestabilidad respiratoria y alto riesgo anestésico, hasta que su situación se estabilice⁽¹⁰⁾.

HIDROCELE Y QUISTE DE CORDÓN

La reducción del proceso sin completa obliteración de manera que se permite el paso de líquido da lugar al hidrocele congénito. A la exploración se evidencia un aumento de tamaño del hemiescrotos, asintomático, sin afectación del canal inguinal con el orificio inguinal externo libre. Al ser el contenido líquido, transilumina al colocar una fuente de luz. El hidrocele puede estar más o menos tenso. En los casos en los que no se palpa con facilidad el testículo se recomienda una ecografía para asegurar que se encuentra en buenas condiciones y que no hay ninguna masa o patología subyacente⁽¹¹⁾.

Cuando la obliteración se produce de manera parcial distal y proximal, la masa que palpamos se encuentra en el cordón espermático, pudiendo delimitar de manera diferenciada el testículo y el orificio inguinal externo libres⁽⁸⁾. En este caso se trata de un quiste de cordón.

En uno y otro caso la obliteración completa del proceso peritoneo vaginal y la reabsorción del líquido pueden producirse hasta los dos años de edad, por lo que en ausencia de complicación o evidencia de hernia se puede diferir la cirugía para intervenir solo aquellos casos en los que no se ha resuelto a partir de esta edad⁽¹²⁾. Con la reciente alerta de seguridad de la FDA respecto al uso de anestésicos en menores de 3 años, la tendencia actual es diferir la cirugía en los casos en los que es necesaria hasta entonces⁽¹³⁾.

En algunos pacientes el proceso es lo bastante amplio como para producir fluctuaciones marcadas en la cantidad de líquido del escrotos y algunos grupos prefieren no diferir la cirugía en el caso de estos hidroceles llamados comunicantes.

El hidrocele secretor o del adulto es una entidad totalmente diferenciada en la que el origen del líquido no es una patencia del conducto peritoneo vaginal sino una secreción reactiva de la túnica vaginal. En ocasiones se puede ver en adolescentes de manera espontánea o tras traumatismo, aunque es más frecuente en la edad adulta.

HERNIAS INGUINALES INDIRECTAS Y CRURALES

Su incidencia es muy baja en la edad pediátrica, menos del 1% de todas las hernias.

En ambos casos la causa subyacente es, generalmente, una debilidad de la pared que hace que protruya el contenido intraabdominal. En el caso de las hernias inguinales directas el defecto se produce lateral a los vasos epigástricos, a través de la fascia transversalis sin tener relación con el canal inguinal. Puede ser secundario a una debilidad congénita o aparecer tras la cirugía de una hernia indirecta⁽¹⁾.

En el caso de las hernias crurales, el defecto se encuentra en el triángulo femoral por debajo del ligamento inguinal, presentando el bultoma más lateral e inferior que en una hernia inguinal indirecta, medial a los vasos femorales. Son más frecuentes en niñas y pueden contener el ovario por deslizamiento, aunque la mayor parte de las veces la masa palpable corresponde a un lipoma preherniario⁽¹⁴⁾.

El diagnóstico diferencial entre estas hernias y las inguinales indirectas no siempre es fácil, pero es fundamental para un correcto manejo. El tratamiento definitivo es la corrección quirúrgica al diagnóstico por el riesgo de incarceración⁽¹⁵⁾.

HERNIAS EPIGÁSTRICAS

Se producen por un defecto en la línea alba en cualquier punto entre el xifoides y el ombligo. Con frecuencia son de pequeño tamaño y el contenido herniado es la grasa preperitoneal que no puede volver a introducirse en la cavidad, de manera que una presentación frecuente es como nódulo o bultoma en línea media abdominal, por lo general, asintomático⁽¹⁶⁾. En otros pacientes se trata de verdaderas hernias con saco, el defecto es mayor y permite la entrada y salida de grasa y contenido intraabdominal. Hasta un 20% de ellas pueden ser múltiples. El tratamiento es quirúrgico, ya que no se cierran espontáneamente, pero por su baja tasa de complicaciones se difiere la intervención hasta los 3 años de edad en los casos asintomáticos, por las consideraciones anestésicas mencionadas previamente⁽¹³⁾.

HERNIAS ATÍPICAS

En la hernia de Spiegel, se produce herniación del contenido intraabdominal o de la grasa preperitoneal por el borde lateral del recto del abdomen en su confluencia con el transversal del abdomen en la línea semilunar. Son extremadamente infrecuentes y el diagnóstico clínico a veces es dificultoso, ya que son intraparietales la mayor parte de las veces y el saco se encuentra cubierto por la fascia del oblicuo externo del abdomen. La ecografía es útil en estos casos para confirmar el diagnóstico y delimitar el saco herniario. El tratamiento es quirúrgico⁽¹⁷⁾.

Las hernias lumbares se producen en defectos fasciales en dos puntos de la pared abdominal posterolateral⁽¹⁸⁾. El triángulo inferior o de Petit está delimitado por los músculos oblicuo externo y dorsal ancho y el borde de la cresta iliaca. El triángulo superior o de Grynfelt está delimitado por el oblicuo interno, el cuadrado lumbar y el borde de la 12ª costilla. El 80% de estas hernias son adquiridas y el 20% congénitas, en ocasiones asociadas a anomalías del desarrollo esquelético o muscular. El tratamiento es quirúrgico y se recomienda al año de vida porque las zonas de debilidad pueden aumentar con el crecimiento⁽¹⁹⁾.

HERNIAS POSTQUIRÚRGICAS

Las eventraciones o hernias incisionales son defectos de la pared abdominal secundarios a una intervención quirúrgica previa. La incidencia en niños es muy baja, mucho menor que en la población adulta y se asocian a factores de riesgo como la prematuridad⁽²⁰⁾.

Clínicamente se observa una masa o bultoma con el aumento de la presión intraabdominal sobre una cicatriz de cirugía previa. Si son amplios el riesgo de incarceration es bajo, pero la reconstrucción para conseguir una correcta continencia de la pared puede llegar a ser compleja. En ocasiones, encontramos este tipo de eventraciones en secuelas de grandes defectos de pared abdominal, como gastrosquisis u onfaloceles gigantes, no exactamente secundarios a la cirugía, sino más bien por imposibilidad de un cierre primario de la pared⁽²¹⁾. En las eventraciones de pequeño diámetro existe un riesgo mayor de incarceration, pero la corrección quirúrgica suele ser más sencilla. El momento adecuado de la corrección depende de las características del paciente y su patología de base.

Las hernias paraestomales se producen por la protrusión de contenido intraabdominal por el defecto de pared creado para hacer un estoma. Su incidencia en niños es también

extremadamente baja. Se manifiestan como un abultamiento en la región cercana al estoma. El riesgo de incarceration o de interferencia con el estoma en sí mismo es variable, y el tratamiento es individualizado dependiendo de cada caso y de la posibilidad de cerrar el estoma o la necesidad de mantenerlo⁽²²⁾.

HERNIAS ESPECÍFICAS

Hay otras hernias con nombres propios que no dependen de la localización como las anteriores, sino del contenido herniario. Las más conocidas son la hernia de Amyand, en la que el contenido herniado es el apéndice, inflamado o no y la localización más frecuente es la inguinal; y la hernia de Richter en la que el contenido es solo el borde antimesentérico de un asa intestinal, no el asa entera y la localización más frecuente donde puede ocurrir es en la hernia crural^(23,24).

BIBLIOGRAFÍA

1. Aiken JJ. Inguinal hernias. En: Behman RE, Kliegman RM, Jenson HB, eds. *Nelson Textbook of Pediatrics*. 17th. Philadelphia: Saunders; 2004. p. 1293.
2. Rowe MI, Copelson LW, Clatworthy HW. The patent processus vaginalis and the inguinal hernia. *J Pediatr Surg*. 1969; 4: 102-7.
3. Pan ML, Chang WP, Lee HC, et al. A longitudinal cohort study of incidence rates of inguinal hernia repair in 0- to 6-year-old children. *J Pediatr Surg*. 2013; 48: 2327-31.
4. Stylianos S, Jacir NN, Harris BH. Incarceration of inguinal hernia in infants prior to elective repair. *J Pediatr Surg*. 1993; 28: 582-3.
5. Zamakhshary M, To T, Guan J, Langer JC. Risk of incarceration of inguinal hernia among infants and young children awaiting elective surgery. *CMAJ* 2008; 179: 1001-5.
6. George EK, Oudesluys-Murphy AM, Madern GC, et al. Inguinal hernias containing the uterus, fallopian tube, and ovary in premature female infants. *J Pediatr*. 2000; 136: 696-8.
7. Acer-Demir T, Ekenci BY, Özer D, et al. Natural History and Conservative Treatment Outcomes for Hydroceles: A Retrospective Review of One Center's Experience. *Urology*. 2018; 112: 155-60.
8. Chang YT, Lee JY, Wang JY, et al. Hydrocele of the spermatic cord in infants and children: its particular characteristics. *Urology*. 2010; 76: 82-6.
9. Martin LC, Share JC, Peters C, Atala A. Hydrocele of the spermatic cord: embryology and ultrasonographic appearance. *Pediatr Radiol*. 1996; 26: 528-30.
10. Rescorla FJ, Grosfeld JL. Inguinal hernia repair in the perinatal period and early infancy: clinical considerations. *J Pediatr Surg* 1984; 19: 832-7.

11. Naji H, Ingolfsson I, Isacson D, Svensson JF. Decision making in the management of hydroceles in infants and children. *Eur J Pediatr*. 2012; 171: 807-10.
12. Hall NJ, Ron O, Eaton S, Pierro A. Surgery for hydrocele in children-an avoidable excess? *J Pediatr Surg* 2011; 46: 2401-5.
13. Álvarez J, Paredes RM, Cambra FJ, Vento M, López M, Agustín JC, et al. Más de tres horas y menos de tres años. Seguridad de procedimientos anestésicos en niños menores de tres años, sometidos a cirugías de más de tres horas. *Cir Pediatr*. 2017; 30: 3-8.
14. Ollero Fresno JC, Álvarez M, Sánchez M, Rollán V. Femoral hernia in childhood: review of 38 cases. *Pediatr Surg Int*. 1997; 12: 520-1.
15. Nayeem N. Femoral hernia in children. *Br J Clin Pract*. 1990; 44: 383.
16. Ponten JE, Somers KY, Nienhuijs SW. Pathogenesis of the epigastric hernia. *Hernia*. 2012; 16: 627-33.
17. Skandalakis PN, Zoras O, Skandalakis JE, Mirilas P. Spigelian hernia: surgical anatomy, embryology, and technique of repair. *Am Surg*. 2006; 72: 42-8.
18. Stamatou D, Skandalakis JE, Skandalakis LJ, Mirilas P. Lumbar hernia: surgical anatomy, embryology, and technique of repair. *Am Surg*. 2009; 75: 202-7.
19. Montalvo-Ávalos C, Álvarez-Muñoz V, Fernández-García L, López-López AJ, Oviedo Gutiérrez M, Lara-Cárdenas C, et al. Hernias atípicas en la infancia. *Rev Pediatr Aten Primaria*. 2015; 17: 139-43.
20. Tanaka K, Misawa T, Ashizuka S, Yoshizawa J, Akiba T, Ohki T. Risk Factors for Incisional Hernia in Children. *World J Surg*. 2018; 42: 2265-8.
21. Fuentes S, Martí E, Delgado MD, Gómez A. Management of the Sequelae of Severe Congenital Abdominal Wall Defects. *Arch Plast Surg*. 2016; 43: 258-64.
22. Nour S, Beck J, Stringer MD. Colostomy complications in infants and children. *Ann R Coll Surg Engl*. 1996; 78: 526-30.
23. Cankorkmaz L, Ozer H, Guney C, et al. Amyand's hernia in the children: a single center experience. *Surgery*. 2010; 147: 140-3.
24. Steinke W, Zellweger R. Richter's hernia and Sir Frederick Treves: an original clinical experience, review, and historical overview. *Ann Surg*. 2000; 232: 710-8.