

Caso Clínico

Infarto cerebral en el niño. Necesidad de prevención

A. SUÁREZ RODRÍGUEZ, B. ROBLES GARCÍA

Pediatra de Área en León. Hospital de León

RESUMEN

El infarto cerebral es una enfermedad poco frecuente en el niño. Las medidas preventivas tras un primer episodio son discutidas y aún no aceptadas de forma rutinaria.

Se presenta un caso clínico de infarto cerebral como hallazgo no esperado en un niño con cardiopatía congénita como factor etiológico subyacente.

Se plantea la necesidad de valorar las medidas preventivas del infarto cerebral en los niños con factores de riesgo conocidos.

Palabras clave: Enfermedad cerebrovascular; Infarto cerebral; Tratamiento preventivo.

INTRODUCCIÓN

El infarto cerebral es una patología poco frecuente en niños. Se estima una incidencia anual de 2,5-3 casos/100.000 niños/año que se incrementa hasta el 13/10.000^(1,2).

La etiología es variable y parece no existir factor de riesgo aislado.

A diferencia de lo que ocurre con el anciano, en el niño no es fácil ni frecuente el abordaje diagnóstico y terapéutico. El retraso en el diagnóstico hace difícil que pueda practicarse un tratamiento temprano y eficaz con agentes trombolíticos.

ABSTRACT

Cerebral stroke in childhood is not a frequent disease. Prevention after the first episode is not always admitted.

We report a cerebrovascular accident as an unexpected finding in a patient with a congenital heart malformation as a clinical risk factor.

It's proposed that preventive therapies should be reviewed in children with known risk factors of cerebral stroke.

Key words: Cerebrovascular disease; Cerebral stroke; Prevention.

CASO CLÍNICO

Paciente varón de 10 años de edad que acude a la consulta de Atención Primaria porque en el colegio los profesores le notaron ausente, presentando de forma brusca un episodio de pérdida de fuerza en la mano derecha de unos segundos de duración que provocó la caída del bolígrafo con el que escribía. Se trató de un episodio aislado, no repetido con posterioridad. Existía antecedente de caída desde la bicicleta en días previos por el que se golpeó la cabeza, perdiendo la conciencia durante unos segundos. No acudió a ningún servicio de urgencia. Refería migrañas habituales en los dos últimos años.

Correspondencia: Ángeles Suárez Rodríguez. C/ Órbigo 1, 1º C. La Virgen del Camino. 24198 León.

Correo electrónico: angeles@amaseg.com

Recibido: Junio 2003. *Aceptado:* Julio 2003

Como antecedente personal se cita una cardiopatía congénita (coartación de aorta, CIV muscular, CIV membranosa) intervenida al nacimiento, con evolución clínica favorable.

La exploración en el momento de la consulta fue la de un paciente orientado, sin cefalea, con tono, fuerza muscular y reflejos osteotendinosos normales, sensibilidad normal, sin signos de focalidad neurológica, tensión arterial 110/70. Se ausculta soplo conocido III/VI audible en todos los focos, sin hepatomegalia, y pulso femoral izquierdo palpable.

Exámenes complementarios

Hemograma: hemoglobina: 13,3. Hematócrito: 38,5%. Leucocitos: 6.400. Plaquetas: 21.7000.

Coagulación: TTP: 30,2 (R 1.00). TP: 12,9 (90%). INR:1,1. Fibrinógeno: 365.

Bioquímica: glucosa, urea, creatinina, iones, calcio, amilasa, GOT, GPT, Bilirrubina: normales. PCR: negativa.

EEG: registro en vigilia, reposo y activado con electrogénesis cerebral desprovista de anomalías tipificables.

Fondo de ojo: normal.

TC: imagen hipodensa triangular, periférica en zona parietal izquierda alta, sugerente de cambios postinfarto.

RMN (Fig. 1): en región parietal posterior izquierda se observa una pequeña lesión isquémica en territorio periférico de la arteria cerebral media izquierda.

Evolución: no se evidenciaron señales de déficit neurológico en los controles posteriores practicados al paciente. No ha tenido recurrencias de la clínica que motivó el estudio. Actualmente no realiza ningún tratamiento, estando pendiente de nueva corrección quirúrgica de su cardiopatía.

DISCUSIÓN

El infarto cerebral es una entidad clínica infrecuentemente diagnosticada en el ámbito de la atención primaria. En fase aguda, es un trastorno de manejo exclusivamente hospitalario. A diferencia de lo que ocurre con el anciano, el infarto cerebral en el niño es una patología que no se sospecha. Las no siempre accesibles técnicas para su estudio retrasan los tratamientos⁽¹⁾ o los hacen innecesarios⁽²⁾, como en el caso que se describe.

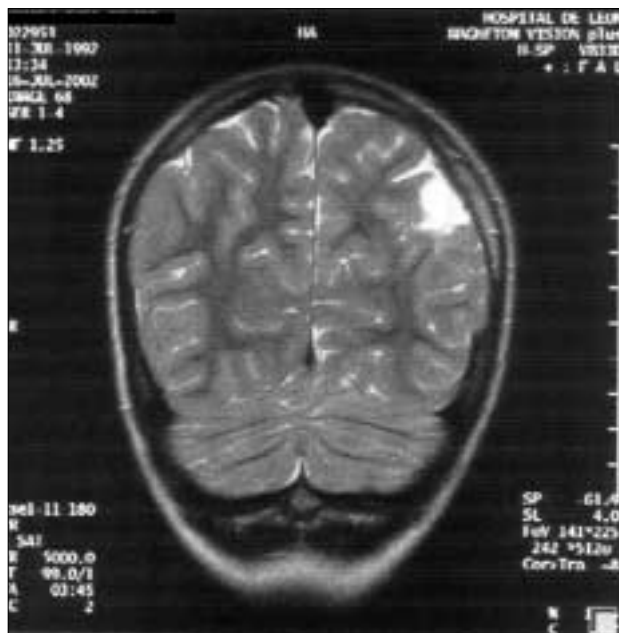


Figura 1. RMN mostrando imagen de hipodensidad cortical en zona parietal posterior izquierda correspondiente a un infarto cerebral antiguo.

Los síntomas referidos por el paciente hicieron pensar en un trastorno epiléptico como primera posibilidad. El hallazgo de un infarto antiguo por las técnicas de neuroimagen planteó la necesidad de valorar las causas subyacentes, así como la actitud a seguir.

Se consideraron factores etiológicos desencadenantes el traumatismo craneoencefálico⁽³⁾ sufrido por el niño y la cardiopatía congénita, señalada por algunos autores como la causa más frecuente de infarto cerebral⁽¹⁾. Se reconoce la existencia de varios factores de riesgo para la enfermedad cerebrovascular⁽²⁾, pudiendo no existir causa conocida hasta en un 50% de los casos^(4,5).

La migraña ha sido asociada también al infarto cerebral como causa o efecto^(6,7). La arteria cerebral media es la que con más frecuencia se ve afectada⁽²⁾.

El tratamiento de estos niños en fase aguda reduce el riesgo de secuelas, siendo los trombolíticos la terapia de elección^(8,9) aunque parecen existir controversias al respecto⁽¹⁰⁻¹²⁾. Agentes como el activador tisular del plasminógeno no parecen haber mostrado un beneficio real^(13,14).

El infarto cerebral en nuestro paciente puede considerarse como un hallazgo casual no esperado. Dada la reso-

lución espontánea y la ausencia de secuelas, no se consideró necesario el tratamiento inmediato.

La recurrencia de los infartos cerebrales puede llegar a ser hasta del 41%⁽²⁾. De ahí el interés de la terapia preventiva en los niños con factores de riesgo conocidos.

Para el pediatra de atención primaria la prevención es una actividad asistencial primordial. Hasta el momento, la actividad preventiva en el infarto cerebral se centra en consejos sobre tabaquismo, toma de anticonceptivos, complejos vitamínicos en la hiperhomocistinemia⁽¹¹⁾...

La utilidad de los agentes trombolíticos y neuroprotectores (bloqueantes de calcio, antagonistas de glicina, antiinflamatorios⁽¹⁵⁾), no parece aceptada por consenso. Sin embargo, se hace necesario esclarecer la terapia preventiva pues, como en el caso de nuestro paciente, hay un factor de riesgo que puede precipitar nuevos episodios de isquemia cerebral responsables con frecuencia de importantes secuelas neurológicas.

BIBLIOGRAFÍA

- Gabis LV, Yangala R, Lenn NJ. Demora de tiempo hasta el diagnóstico de ictus en niños. *Pediatrics* (De esp) 2002; **54**(5): 203-8.
- Cardo Jalón E, Pineda Marfa M, Artach Iriberry R, Vilaseca Busca MA, Campistol Plana J. Propuesta de protocolo de estudio de las enfermedades cerebrovasculares de la infancia. *An Esp Pediatr* 2000; **52**: 435-42.
- Garg BP, Ottinger CJ, Smith RR, Fishman. Strokes in children due to vertebral artery trauma. *Neurology* 1993; **43**: 2555-8.
- Pascual Pascual SI, Pascual Castroviejo I, Vélez A. Accidentes cerebrovasculares isquémicos en pediatría. *An Esp Pediatr* 1988; **28**: 279-85.
- Benito León J, Guerrero AL, Simón R, Mateos F. Accidentes vasculares isquémicos en niños. *Rev Neurol* 1998; **158**: 631-5.
- Rothrock J, North J, Madden K, Lyden P, Fleck P, Dittrich H. Migraine and migrainous stroke: risk factors and prognosis. *Neurol* 1993; **43**: 2473-76.
- Dayno JM, Silberstein SD. Migraine-related stroke versus migraine-induced stroke. *Headache* 1997; **37**: 463-4.
- Strater R, Kurnick K, Heller C, Schobess R, Lui Nowak-Gotll U. Aspirin versus low-dose low-molecular weight heparin: antithrombotic therapy in pediatric ischemic stroke patients: a prospective follow-up study. *Stroke* 2001; **32**(11): 2554-8.
- Younkin DP. Diagnosis and treatment of ischemic pediatric stroke. *Curr Neurol Neurosci Rep* 2002; **2**(1): 18-24.
- Carlin TM, Chanmugam A. Stroke in children. *Emerg Med Clin North Am* 2002; **20**(3): 671-85.
- De Veber G, Roach ES, Riela AR, Wiznitzer M. Stroke in children: recognition, treatment and future directions. *Semin Pediatr Neurol* 2000; **7**: 309-17.
- Noser EA, Felberg RA, Alexandrov AV. Thrombolytic therapy in adolescent ischemic stroke. *J Child Neurol* 2001; **16**: 286-8.
- The NINDS rt-PA stroke study group. Tissue plasminogen activator for acute ischemic stroke. *N Engl J Med* 1989; **333**: 1581-87.
- The International Stroke Trial. Preliminary results, Part I. Effects of aspirin and heparin separately and in combination. Sandercock P for the International Stroke Trial Collaborative Group. *Cerebrovascular Dis* 1996; **6** (Supl 2) : 23.
- Lees KR. Management of acute stroke. *Lancet Neurol* 2002; **1**: 41-50.